CIRUGÍA

Coordinadores: Luis Tallón Aguilar. Ángela M. Núñez Jaldón

CIRUGÍA 1
APENDICITIS AGUDA 2
COLECISTITIS AGUDA 6
DIVERTICULITIS AGUDA 10
DOLOR ANAL. URGENCIAS PROCTOLÓGICAS 14
ISQUEMIA INTESTINAL O MESENTÉRICA 19
EL TRASPLANTADO HEPÁTICO EN URGENCIAS 23
OBSTRUCCIÓN INTESTINAL 26
PIE DIABÉTICO 32

Capítulo perteneciente al MANUAL CLÍNICO DE URGENCIAS del Hospital Universitario Virgen del Rocío.
ISBN: 978-84-09-24021-0
Copyright © 2020 Hospital Universitario Virgen del Rocío
Reservado todos los derechos. Cualquier forma de reproducción, distribución, comunicación pública o transformación pública de esta obra, sólo puede ser realizada con autorización de su o sus autores.

APENDICITIS AGUDA

Navarro Morales, Laura
Durán Muñoz-Cruzado, Virginia María
Pareja Ciuró, Felipe

DEFINICIÓN Y CARACTERÍSTICAS

La apendicitis aguda es la inflamación del apéndice cecal que afecta a la mucosa, tejido linfoide y capa seromuscular, que puede progresar desde una fase flemonosa hasta un estado de gangrena con necrosis, perforación y peritonitis.

La apendicitis aguda (AA) es la patología quirúrgica más frecuentemente evaluada en los servicios de urgencia, con una estimación de hasta el 25% de los de pacientes que acuden a emergencia con abdomen agudo quirúrgico, ocupando el primer lugar de las intervenciones quirúrgicas que se realizan en estos servicios en todo el mundo.

Aunque hay múltiples clasificaciones de la apendicitis aguda, la más práctica desde el punto de vista clínico es aquella que las divide básicamente en apendicitis no complicadas (sin perforación) y complicadas (con perforación, absceso, peritonitis difusa o plastrón), ya que es la clasificación que mayor impacto tiene en el pronóstico de los pacientes, así como en su manejo terapéutico, tanto desde el punto de vista de la antibioterapia como del manejo quirúrgico o percutáneo.

La perforación ocurre en aproximadamente el 20% a 30% de los pacientes con apendicitis. Por lo general, los pacientes con perforación tienen una mayor duración de los síntomas antes de la cirugía. Lo más característico de la apendicitis con perforación es la mayor intensidad del dolor abdominal, la elevación de la temperatura por encima de 38° y la taquicardia. Los pacientes que progresan a una apendicitis perforada son los que tienen una mayor morbimortalidad asociada con la apendicitis aguda.

DEFINICIÓN

Inflamación del apéndice cecal que afecta a la mucosa, tejido linfoide y capa seromuscular, que **puede progresar** desde una fase flemonosa hasta un estado de gangrena con necrosis, perforación y peritonitis.

CLÍNICA

- Dolor en cuadrante inferior derecho / fosa iliaca derecha.
- Signo de Blumberg: dolor a la descompresión brusca en fosa iliaca derecha
- Migración del dolor: desde centroabdominal a fosa iliaca derecha
- Náuseas o vómitos
- Anorexia
- Temperatura oral mayor 37,2ºC.

DIAGNÓSTICO

1- Criterios de laboratorio:

- Leucocitosis >12.000.
- Neutrofilia >75%.
- Elevación de la PCR > 20 mg/dl

2- Criterios radiológicos:

- Radiografía de abdomen y radiografía de tórax con cúpulas
- Ecografía de Abdomen
- TAC abdomen (gold standard)
- RMª es la prueba indicada en embarazadas y niños menores de 15 años, con sospecha de AA y hallazgos no concluyentes en la ecografía

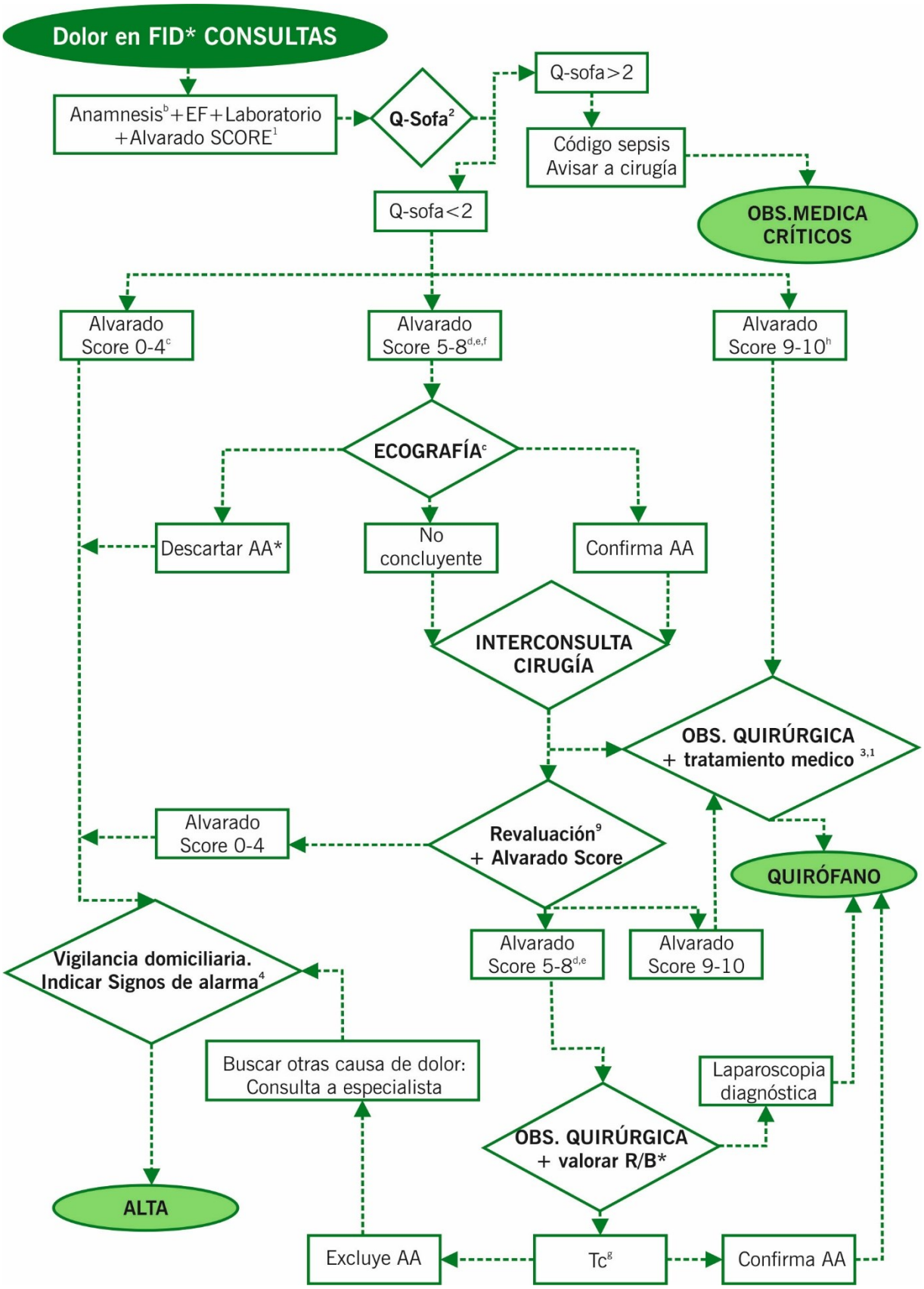

Leyenda:

- FID: Fosa ilíaca derecha; AA: Apendicitis Aguda; Obs.: Observación; R/B: Riesgos-Beneficios.
- Alvarado Score1: Ítems con 1 punto: migración del dolor, náusea/vómito, anorexia, fiebre >37.2ºC, Blumberg, desviación a la izquierda. Ítems con 2 puntos: dolor en FID y leucocitosis de >10x109l.

ALVARADO Variables	Puntos
Dolor en cuadrante inferior derecho	2
Blumberg	1
Migración del dolor	1
Nauseas/vómitos	1
Anorexia	1
Temperatura oral < 37'2ºC	1
Leucocitosis >$10x10^9$l	2
Neutrofilia < 75%	1
SCORE Variables	**Puntos**
Negativo para apendicitis	0-4
Posible apendicitis	5-6
Probable apendicitis	7-8
Apendicitis	9-10

-Q-Sofa[2]: taquipnea >22 rpm, la obnubilación y la TA sistólica<100 mmHg.

Q-SOFA Variables	Puntos
Taquipnea ≥ 22 rpm	1
Glasgow ≤ 13 puntos	1
TA sistólica ≤ 100 mmHg	1
SCORE Variables	**Puntos**
Sepsis con probabilidad de evolución desfavorable	≥ 2

- Tratamiento médico[3]: Analgesia pautada + Antibioticoterapia empírica según guías hospitalarias + Sueroterapia + Dieta absoluta + Medicación específica.
- Signos de alarma[4]: dolor abdominal intenso, intolerancia a la ingesta, fiebre alta y mal estado general.

BIBLIOGRAFÍA

1. Paulson EK, Kalady MF, Pappas TN: Clinical practice. Suspected appendicitis. N Engl J Med 2003, 348:236-242.
2. Faxon HH, Rogers H. A statistical study of the six hundred and seventy-one cases of appendiceal peritonitis. N Eng J Med 1942; 226:745-53.
3. Douglas CD, Macpherson NE, Davidson PM, et al. Randomised Controlled Trial of Ultrasonography in Diagnosis of Acute Appendicitis, Incorporating the Alvarado Score. BMJ 2000; 321:1-7.
4. Gorter RR, Eker HH, Gorter-Stam MAW et al. Diagnosis and management of acute appendicitis. EAES consensus development conference 2015. Surg Endosc 2016; 30:4668–4690.
5. Carroll PJ, Gibson D, El-Faedy O, et al. Surgeon-performed ultrasound at the bedside for the detection of appendicitis and gallstones: systematic review and meta-analysis. Am J Surg 2013;205:102–108.
6. Di Saverio S, Birindelli A, Kelly MD, et al. WSES Jerusalem Guidelines for diagnosis and treatment of acute appendicitis. Word Journal of Emergency Surgery 2016;11:34

COLECISTITIS AGUDA

Pinilla Martínez, Diego
Flores Cortés, Mercedes
Martín García, Cristobalina

La colecistitis aguda es la tercera causa de abdomen agudo en nuestro hospital en pacientes menores de 50 años y la primera en mayores de esta edad.

Se define como el síndrome caracterizado por dolor en el hipocondrio derecho producido por inflamación de la pared vesicular, siendo en un 90-95% secundario a litiasis vesicular y en un 5-10% por isquemia de la pared vesicular.

DEFINICIÓN	CLÍNICA	DIAGNÓSTICO
Inflamación pared vesicular secundaria a litiasis (95%) o isquemia (5%)	**Signos locales:** • Dolor hipocondrio derecho • Signo de Murphy **Signos sistémicos:** • Fiebre o tiritona • Elevación de leucocitos /PCR Signos radiológicos (ECO)	**Según severidad:** • Tratamiento conservador • Drenaje biliar percutáneo • Colecistectomía urgente

CRITERIOS DIAGNÓSTICOS

El diagnóstico de colecistitis aguda se realiza mediante una exploración física, analítica, que incluya bioquímica, hemograma y coagulación, y prueba radiológica de imagen.

- Exploración física: Determinar la presencia de fiebre, dolor, molestias o masa en hipocondrio derecho, así como la presencia del signo de Murphy
- Determinaciones analíticas: Se solicitarán bilirrubina total y/o directa, amilasa, glutamato-piruvato transaminasa o alanino aminotransferasa (GPT o ALT), leucocitos y, en casos de duda diagnóstica, proteína C reactiva (PCR)
- Prueba de imagen: Se solicitará como prueba radiológica de elección la ecografía abdominal y en caso de dudas diagnosticas un TAC abdominal.

CRITERIOS DIAGNÓSTICOS SEGÚN GUÍAS TOKIO 2013/2018

A. SIGNOS DE INFLAMACIÓN LOCAL	B. SIGNOS SISTÉMICOS DE INFLAMACIÓN	C. SIGNOS RADIOLÓGICOS DE COLECISTITIS AGUDA
• Masa, dolor o molestias en hipocondrio derecho • Signo de Murphy	• Fiebre • Elevación de leucocitos • Elevación de PCR > 30mg/l (285nmol/l)	• Murphy ecográfico • Engrosamiento mural superior a 3 mm • Imagen de triple pared con capa hipoecoica central (imagen en capas de cebolla) • Edema de pared • Presencia de material ecogénico en el interior de la vesícula (Barro biliar) • Colección/es peri-colecísticas • Distensión vesicular (superior a 5cm en el eje transverso)

- Diagnóstico sospecha: un signo A + un signo B
- Diagnóstico confirmación: un signo A + un signo B + un signo C

CRITERIOS DE GRAVEDAD SEGÚN GUÍAS TOKIO 2013/2018

GRADO I	GRADO II	GRADO III
Ausencia de criterios de Grado II y III	**Presencia de al menos uno de los siguientes criterios:** • Leucocitosis > 18000. • Masa palpable en hipocondrio derecho. • Duración de los síntomas > 72 h. • Signos compatibles con colecistitis aguda complicada*.	**Fallo agudo de órgano o sistema** • Disfunción cardiovascular (hipotensión que requiere aminas). • Neuro (disminución estado conciencia). • Resp (PaO2/FiO2 < 300). • Renal (oliguria, creatinina > 2mg/dl). • Hepática (INR > 1.5 sin terapia anticoagulante). • Hematológica (Plaquetas < 100000 /mm3).

*Colecistitis aguda complicada: colecistitis gangrenosa, colecistitis enfisematosa, absceso pericolecístico, absceso hepático, peritonitis biliar.

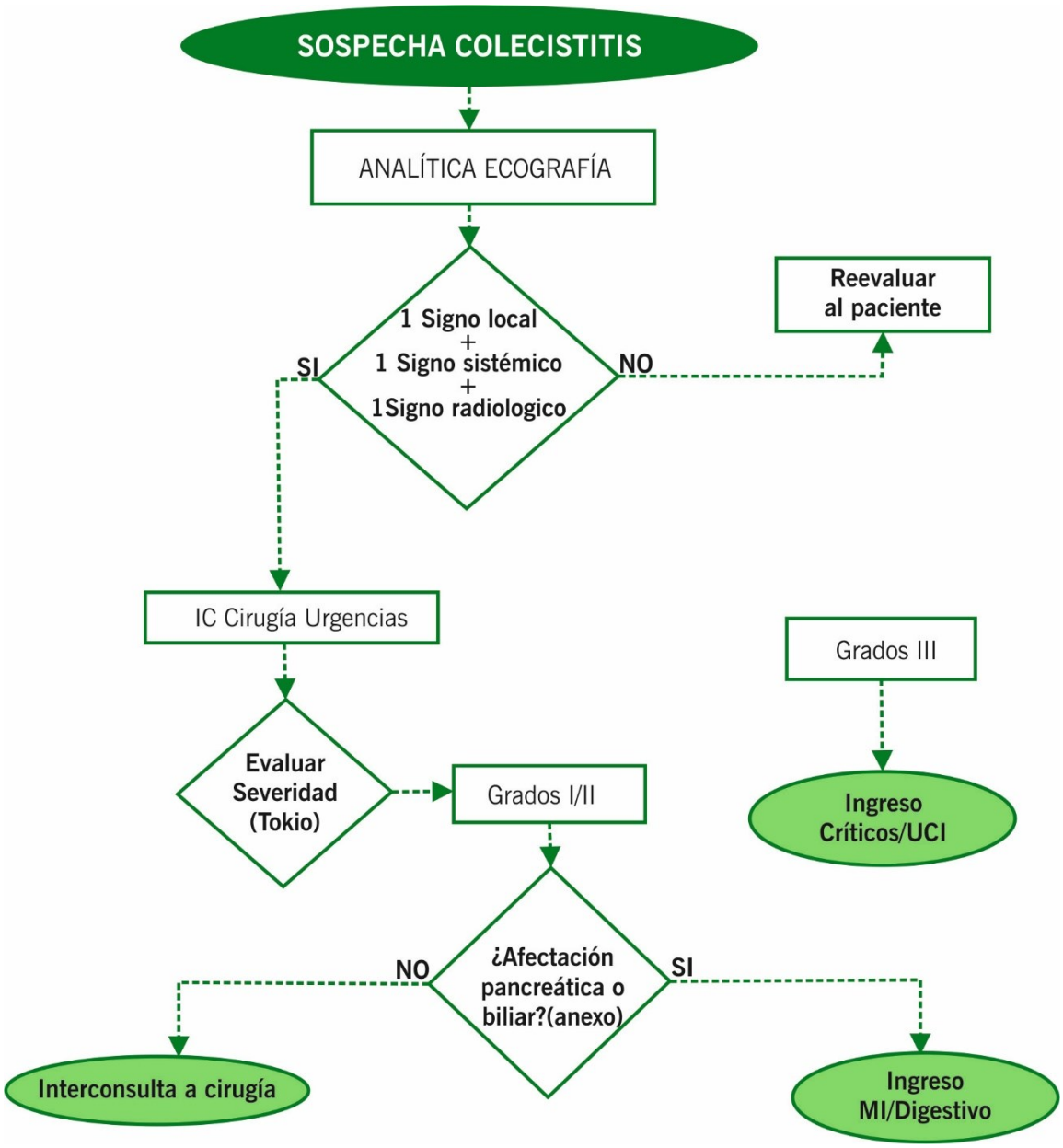

Anexo: Criterios de afectación pancreática o de la vía biliar principal:

- Sospecha de ictericia obstructiva de origen neoplásico.
- Pacientes con aumento del tamaño de la vía biliar principal (VBP):
- Diámetro mayor de 0 8 cm en menores de 70 años.
- Diámetro mayor de 1cm en mayores de 70 años.
- Confirmación en prueba de imagen de litiasis en la vía biliar principal (VBP):
- Pacientes con una bilirrubina total (BT) sérica > de 5 mg/dl.
- Pacientes con enzimas de colestasis – fosfatasa alcalina y gamma-glutamil transpeptidasa (FA y GGT) –, y/o transaminasas – glutamato-oxalato transaminasa y glutamato-piruvato transaminasa (GOT y GPT) –- 1.5 por encima de los valores de la normalidad junto a cifras de BT por encima de 3 mg/dl en más de 2 determinaciones seriadas.
- Pacientes con cifras de amilasa 4 veces superiores a la normalidad.

BIBLIOGRAFÍA

1. Okamoto K, Suzuki K, Takada T, Strasberg S, Asbun H, Endo I et al. Tokyo Guidelines 2018: flowchart for the management of acute cholecystitis. Journal of Hepato-Biliary-Pancreatic Sciences. 2017;25(1):55-72.
2. Miura F, Okamoto K, Takada T, Strasberg S, Asbun H, Pitt H et al. Tokyo Guidelines 2018: initial management of acute biliary infection and flowchart for acute cholangitis. Journal of Hepato-Biliary-Pancreatic Sciences. 2018;25(1):31-40.
3. Yokoe M, Hata J, Takada T, Strasberg S, Asbun H, Wakabayashi G et al. Tokyo Guidelines 2018: diagnostic criteria and severity grading of acute cholecystitis (with videos). Journal of Hepato-Biliary-Pancreatic Sciences. 2018;25(1):41-54.
4. Flores Cortés M, Ramírez Duque N, coordinadoras. Vía Clínica de Colecistitis Aguda. Sevilla: Consejería de Salud, Servicio Andaluz de Salud, Hospitales Universitarios Virgen Macarena y Virgen del Rocío; 2015

DIVERTICULITIS AGUDA

Fernández Ramos, María
Tinoco González, José
Perea del Podo, Eduardo

Los divertículos son protrusiones de la mucosa colónica a través de las capas musculares del intestino. La diverticulitis consiste en la inflamación de los tejidos adyacentes a estos divertículos. Es un trastorno frecuente en la sociedad occidental y actualmente está experimentando un aumento en su prevalencia, unida a cambios en los hábitos de vida. La prevalencia aumenta paralelamente con la edad, siendo poco frecuente en menores de 40 años. No hay diferencias significativas entre sexos.

Presentación clínica: asintomáticos, sangrado en forma de melenas o rectorragia, estreñimiento / diarrea, dolor (generalmente localizado en fosa ilíaca izquierda e hipogastrio), signos de peritonismo y/o fiebre.

DIAGNÓSTICO

- Anamnesis y exploración física.
- Analítica sanguínea con bioquímica con PCR, hemograma y coagulación.
- Radiografía de abdomen y de tórax con cúpulas diafragmáticas.
- Ecografía abdominal.
- Tomografía computarizada con contraste intravenoso (gold estándar).
- Formas específicas de diverticulosis:
    - Diverticulosis sin diverticulitis: derivación a consultas de Digestivo
    - Diverticulitis con estenosis colon asociada: tratar como obstrucción intestinal mecánica de colon.
    - Sangrado con anemización importante: considerar realización de colonoscopia urgente / preferente.

DEFINICIÓN	CLÍNICA	DIAGNÓSTICO
Inflamación de tejidos adyacentes a los divertículos colónicos	Dolor en FII / hipogastrio + peritonismo + fiebre	Anamnesis / exploración Analítica con PCR Ecografía abdominal **TC con contraste IV**

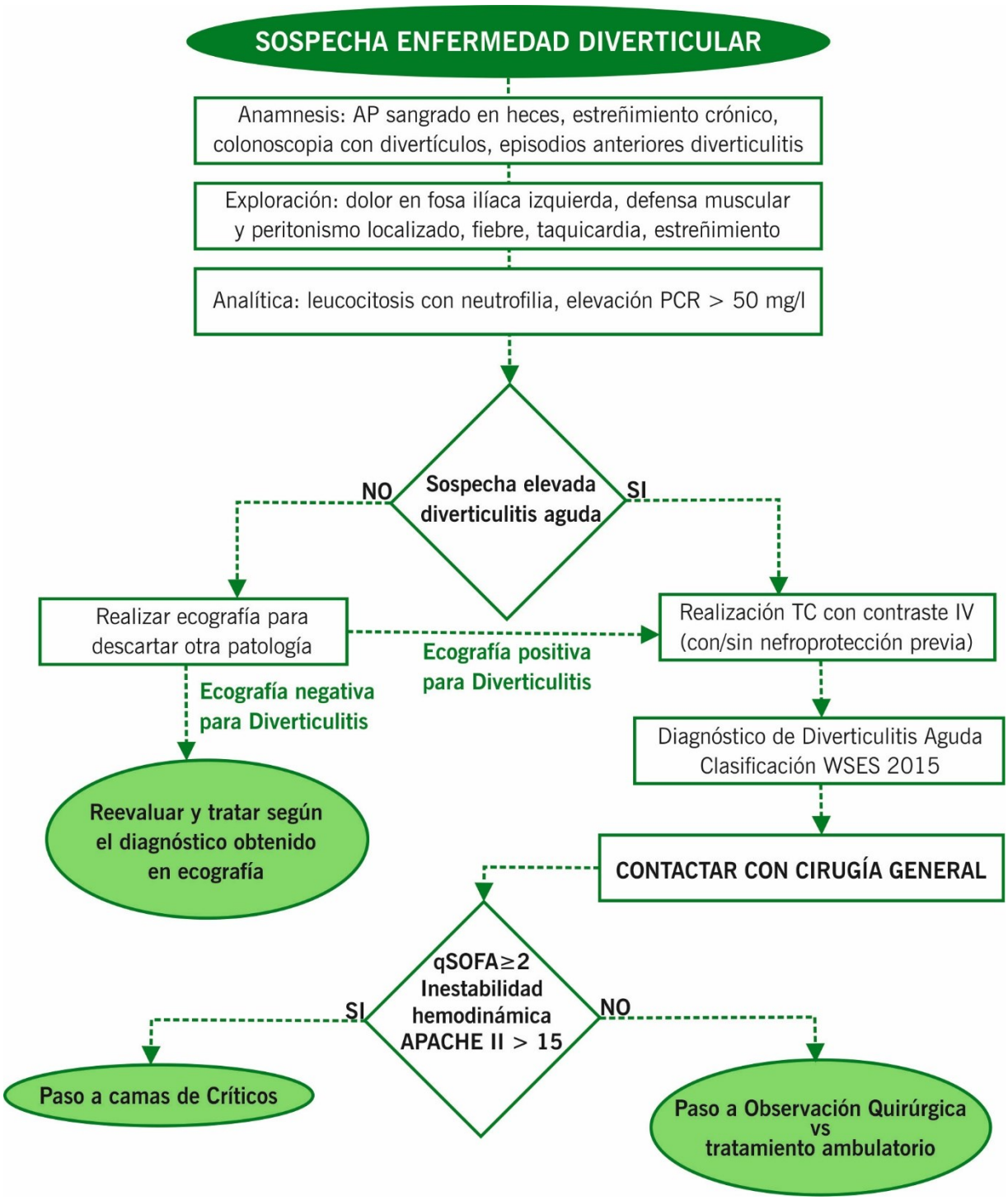
SOSPECHA ENFERMEDAD DIVERTICULAR
Anamnesis: AP sangrado en heces, estreñimiento crónico, colonoscopia con divertículos, episodios anteriores diverticulitis
Exploración: dolor en fosa ilíaca izquierda, defensa muscular y peritonismo localizado, fiebre, taquicardia, estreñimiento
Analítica: leucocitosis con neutrofilia, elevación PCR > 50 mg/l
Sospecha elevada diverticulitis aguda
NO
SI
Realizar ecografía para descartar otra patología
Ecografía positiva para Diverticulitis
Realización TC con contraste IV (con/sin nefroprotección previa)
Ecografía negativa para Diverticulitis
Diagnóstico de Diverticulitis Aguda Clasificación WSES 2015
Reevaluar y tratar según el diagnóstico obtenido en ecografía
CONTACTAR CON CIRUGÍA GENERAL
qSOFA≥2 Inestabilidad hemodinámica APACHE II > 15
SI
NO
Paso a camas de Críticos
Paso a Observación Quirúrgica vs tratamiento ambulatorio

ANEXO 1: Clasificación WSES 2015

HALLAZGO	GRADO	TRATAMIENTO
Divertículo	No complicada	**Antibioterapia**
Edema de pared		
Engrosamiento de pared		
Aumento de la densidad grasa		
Burbujas pericólicas	Ia	
Pequeña cantidad de líquido laminar sin absceso (<5 cm del segmento afecto)		
Absceso < 4 -5 cm	Ib	
Absceso > 4 -5 cm	IIa	**Drenaje percutáneo**
Aire distante (>5cm del segmento afecto)	IIb	
Peritonitis difusa sin neumoperitoneo	III	**Cirugía urgente**
Peritonitis difusa con neumoperitoneo y perforación identificable	IV	

BIBLIOGRAFÍA

1. Fry RD, Mahmoud NN, Maron DJ. Colon y Recto. Townsend CM, Beauchamp RD, Evers BM, editores. Sabiston Tratado de Cirugía; España: Elsevier; 2013. P 1310-1314.
2. Camacho Marente V, Tinoco Gonzalez J, Pareja Ciuró F, coordinadores. Protocolo multidisciplinar sobre la atención del paciente con diverticulitis aguda. Sevilla: Consejería de Salud, Servicio Andaluz de Salud, Hospital Universitario Virgen del Rocío; 2017.
3. Sartelli M, Catena F, Ansaloni L, Coccolini F, et al. WSES guidelines fo the management of acute left sided colonic diverticulitis in the emergency setting. World J Emerg Surg. 2016; 29;11-37

DOLOR ANAL. URGENCIAS PROCTOLÓGICAS

Camacho Marente, Violeta
Senent Boza, Ana
de la Portilla de Juan, Fernando

La proctalgia aguda es una consulta frecuente en los servicios de urgencias. En nuestro hospital se realizan al año más de 1200 cirugías urgentes ambulatorias, siendo casi la mitad de estas intervenciones a causa de una patología anorrectal.

El dolor anal agudo es aquel de horas o días de evolución (generalmente menos de 72 horas), severo, en ocasiones incapacitante, y que obliga al paciente a consultar. En la mayoría de los casos, una anamnesis dirigida y una exploración física básica en consulta son suficientes para llegar al diagnóstico. No debemos olvidar prestar atención a los signos sistémicos del paciente, especialmente en pacientes diabéticos o inmunodeprimidos, ya que, en algunas ocasiones, estos cuadros pueden ser potencialmente mortales y requieren un actuación rápida y eficaz.

DIAGNÓSTICO

1. ANAMNESIS.

Es imprescindible para un correcto diagnóstico. Es necesario interrogar acerca de las características del dolor (cuándo inició, intermitente o continuo, la relación con la defecación...), el hábito intestinal (estreñimiento/diarrea), la coexistencia de sangrado, secreción o supuración y las comorbilidades del paciente (enfermedad inflamatoria intestinal, diabetes...). En la mayoría de ocasiones, con una historia clínica adecuada tendremos un diagnóstico de alta sospecha.

2. EXPLORACIÓN FÍSICA.

Puede realizarse con el paciente en posición genupectoral o mahometana (de rodillas e inclinado hacia delante) o en decúbito lateral o de Sims (con las piernas flexionadas hacia el pecho), siendo normalmente esta última la más utilizada durante una exploración estándar por ser la más cómoda para el paciente.

Para la inspección de la zona anal y perineal, separaremos los glúteos y buscaremos la existencia de zonas eritematosas o tumefactas, signos inflamatorios locales, presencia de orificios fistulosos, supuración, heridas o sangrado. Tras esto procederemos a la realización de un tacto rectal, que nos permitirá apreciar el tono del esfínter anal, identificar tumoraciones en el canal anal, dolorosas o no, así como restos de sangre o pus. Es imprescindible realizar esta maniobra de manera suave y gradual y con el dedo lubricado para evitar el reflejo vasovagal y la intensificación del dolor. En caso de visualizar una fisura anal, el tacto rectal debe evitarse, dado el dolor que produce.

3. PRUEBAS DE IMAGEN.

El diagnóstico de la patología anorrectal urgente rara vez precisa la realización de pruebas complementarias. En caso de abscesos perianales de presentación clínica inusual, en relación con fístulas perianales complejas o en pacientes con enfermedad de Crohn con afectación perianal, tendría utilidad la TC pélvica para definir la extensión de la afectación y plantear el abordaje quirúrgico. Aunque la ecografía endoanal y la RM tienen mayor sensibilidad y especificidad en algunos estudios, no están disponibles en el ámbito de la urgencia en nuestro medio.

DIAGNÓSTICO DIFERENCIAL Y TRATAMIENTO

DEFINICIÓN

FISURA ANAL: Erosión del margen anal desde la línea dentada hasta el margen cutáneo.

CLÍNICA	DIAGNÓSTICO	TRATAMIENTO
– Dolor intenso y urente durante la defecación y varias horas tras la misma. – Rectorragia escasa tras la deposición. – Estreñimiento.	– I: herida en el margen anal, habitualmente en rafe posterior, menos frecuente anterior. Si lateral, sospechar patología concomitante (Crohn, VIH...). En ocasiones, ocultas bajo mariscas cutáneas (hemorroide centinela). – T: muy doloroso, hipertonía. Debe evitarse si se visualiza la fisura, para evitar síncope vasovagal.	– Medidas higiénico-dietéticas[1](A). – Tratamiento médico: analgesia + laxantes + diltiazem tópico 2% (fórmula magistral) o nitroglicerina tópica 3 veces al día durante 4-8 semanas (B). – Tratamiento quirúrgico: ELI en casos refractarios, bajo anestesia raquídea/general[2](A).

ABSCESO PERIANAL: Colección purulenta en la zona perianal.

CLÍNICA	DIAGNÓSTICO	TRATAMIENTO
– Dolor sordo y continuo sin relación con la defecación. – Fiebre o febrícula. – En ocasiones, síntomas sistémicos.	– I: tumoración fluctuante y/o signos inflamatorios, en ocasiones supuración espontánea. – T: doloroso, no hipertonía, a veces sensación de masa que abomba o supuración anal.	– Tratamiento quirúrgico: drenaje bajo anestesia raquídea/general[2] (B). – Antibioterapia en pacientes seleccionados.

CRISIS HEMORROIDAL: Prolapso y edema de paquete hemorroidal interno.

CLÍNICA	DIAGNÓSTICO	TRATAMIENTO
– Masa irreductible a nivel anal. – Dolor continuo tras un esfuerzo defecatorio o episodios diarreicos. – Sangrado y/o secreción mucosa. – Frecuente durante el embarazo.	– I: protrusión hemorroidal con edema mucoso; en fases avanzadas, trombosis parcial, ulceración mucosa o necrosis. – T: doloroso, no hipertonía.	– Reducción con solución hiperosmolar (manitol, azúcar...). – Medidas higiénico-dietéticas[1](B). – Tratamiento médico: analgesia+venotónicos (A). – Tratamiento quirúrgico: reducción con ácido hialurónico bajo anestesia local[3].

TROMBOSIS HEMORROIDAL EXTERNA: Trombosis de algún paquete hemorroidal, externo.

CLÍNICA	DIAGNÓSTICO	TRATAMIENTO
– Dolor continuo y progresivo de 24-48 horas de evolución, sin relación con la defecación. – Sangrado ocasional.	– I: nódulo azul/violáceo muy doloroso, en ocasiones múltiple. – T: normal, algo doloroso, no hipertonía.	– Tratamiento quirúrgico: escisión bajo anestesia local[3](A). – En casos de >72 horas de evolución o asintomáticos, medidas higiénico-dietéticas[1] +/- analgesia.

PROLAPSO RECTAL: Protrusión del recto a través del ano.

CLÍNICA	DIAGNÓSTICO	TRATAMIENTO
– Masa irreductible a nivel anal tras esfuerzo defecatorio. – Estreñimiento crónico. – Episodios previos. – Incontinencia fecal.	– I: protrusión mucosa, habitualmente circunferencial, secreción mucosa y/o leve sangrado por erosión; en casos avanzados, ulceración o necrosis. – T: algo doloroso, no hipertonía.	– Reducción con solución hiperosmolar (manitol, azúcar). – Medidas higiénico-dietéticas[1]. – Derivación a especialista en Coloproctología para valoración de cirugía diferida. – Tratamiento quirúrgico urgente: en caso de incarceración o necrosis, bajo anestesia raquídea/general[2].

GANGRENA DE FOURNIER: Fascitis necrotizante polimicrobiana perianal-genital, de rápida progresión y alta mortalidad.

CLÍNICA	DIAGNÓSTICO	TRATAMIENTO
– Dolor anal intenso. – Especial precaución en diabéticos, inmunodeprimidos… – Afectación sistémica con datos de sepsis.	– I: celulitis o fluctuación, puede haber placas necróticas, frecuente extensión a escroto, olor pútrido. – T: normal o doloroso.	– Tratamiento de soporte. – Antibioterapia de amplio espectro. – Tratamiento quirúrgico emergente: desbridamiento bajo anestesia raquídea/general[4].

I = inspección anal. T = tacto rectal. () Grado de recomendación

[1.] Las medidas higiénico-dietéticas incluyen baños de asiento con agua templada (38ºC) 3 veces al día y tras las deposiciones, evitar el papel higiénico y una dieta rica en fibra con ingesta abundante de líquidos, al menos 2 litros al día, preferiblemente agua.

[2.] Los pacientes que requieran tratamiento quirúrgico bajo anestesia raquídea/general, serán derivados a Cirugía Ambulatoria con ayuno de 6 horas y analítica completa (hemograma, bioquímica, coagulación),

a las 16:00 de lunes a viernes y a las 9:00 o 16:00 sábados, domingos y festivos, previa valoración por Cirugía General y posterior paso por Admisión del Hospital General.

3. Los pacientes que requieran tratamiento quirúrgico bajo anestesia local, serán derivados a Cirugía Ambulatoria a las 9:00 o las 16:00 cualquier día de la semana, previa valoración por Cirugía General y posterior paso por Admisión del Hospital General.

4. avisar de forma urgente a Cirugía (no demorable al horario de Cirugía Ambulatoria como el resto de patología).

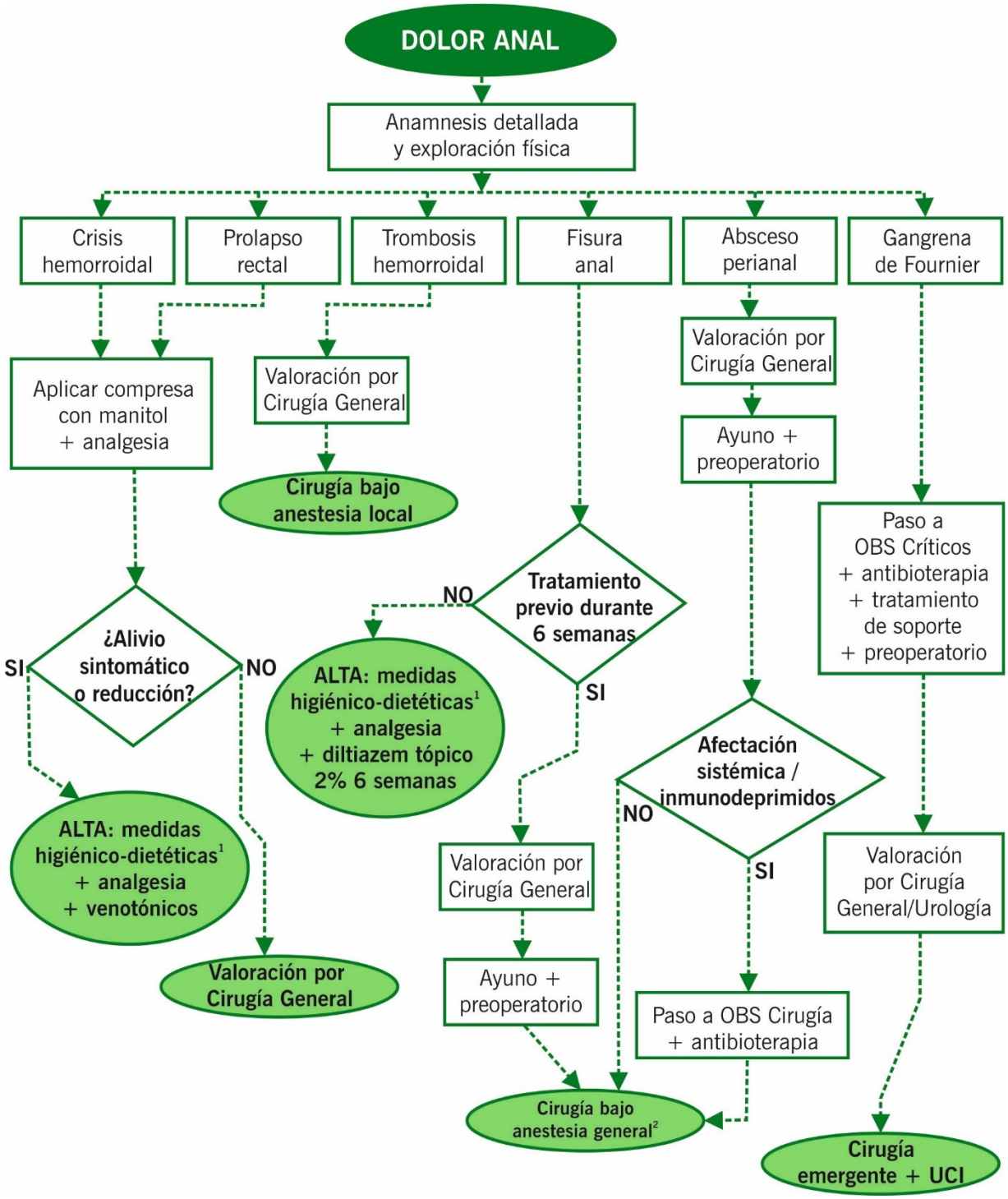

BIBLIOGRAFÍA

1. Roig-Vila JV, Garcia-Armengol J. Proctalgia Aguda. Protocolo de actuación diagnóstica terapéutica urgente. 1º ed. Valencia: Editado por Centro Europeo de Cirugía Colorrectal; 2013.
2. Belda-Lozano R, Ferrer-Márquez M, Reinta-Duarte A. Urgencias Coloproctológicas. 1º ed. Almería: Editado por Belda-Lozano R; 2011. ISBN 978-84-614-8130-9
3. UCP Sevilla: Unidad de Coloproctología Virgen del Rocío. Protocolos para profesionales. http://www.ucpsevilla.es/protocolos.html
4. Carapeti EA, Kamm MA, Phillips RK. Topical diltiazem and bethanechol decrease anal sphincter pressure and heal anal fissures without side effects. Dis Colon Rectum 2000; 43:1359.
5. Nelson RL, Thomas K, Morgan J, Jones A. Non-surgical therapy for anal fissure. Cochrane database Syst Rev. 2012 Feb 15;(2):CD003431.
6. Perera N, Liolitsa D, Iype S, et al. Phlebotonics for haemorrhoids. Cochrane Database Syst Rev 2012; :CD004322.
7. Aigner F, Gruber H, Conrad F, et al. Revised morphology and hemodynamics of the anorectal vascular plexus: impact on the course of hemorrhoidal disease. Int J Colorectal Dis 2009; 24:105.
8. Wald A, Bharucha AE, Cosman BC, Whitehead WE. ACG Clinical Guideline: Management of Benign Anorectal Disorders. Am J Gastroenterol. 2014. Disponible en: http://gi.org/wp-content/uploads/2014/07/ACG_Guideline_Benign_Anorectal_Disorders_August_2014.pdf
9. Lohsiriwat V. Anorectal emergencies. World J Gastroenterol. 2016 Jul 14;22(26):5867. Disponible en: http://www.ncbi.nlm.nih.gov/pubmed/27468181.
10. Vogel JD, Johnson EK, Morris AM, et al. Clinical Practice Guideline for the Management of Anorectal Abscess, Fistula-in-Ano, and Rectovaginal Fistula. Dis Colon Rectum 2016; 59:1117.
11. Tou S, Brown SR, Malik AI, Nelson RL. Surgery for complete rectal prolapse in adults. Cochrane Database Syst Rev 2008;CD001758.

ISQUEMIA INTESTINAL O MESENTÉRICA

Marchal Santiago, Amando
Nevado Infante, Antonio
Jurado Serrano, Juan

La isquemia mesentérica aguda o isquemia intestinal aguda es definida como la interrupción de la irrigación arterial a un segmento de intestino delgado, conduciendo a daño celular, necrosis intestinal y potencialmente fallo multiorgánico del paciente.

La incidencia total es baja, entre el 0.09 y el 0.2% de todos los ingresos en los servicios de urgencias, representando una causa infrecuente de dolor abdominal agudo. Sin embargo, la mortalidad se calcula en torno al 50-80% de todos los casos, por lo cual es imprescindible una alta sospecha y una actuación inmediata.

La isquemia mesentérica aguda puede ser oclusiva y no oclusiva. Cuando se trata de isquemia mesentérica oclusiva, podemos clasificarla en embolígena (50%), trombótica (15-25%) o trombosis mesentérica venosa (5-15%):

1. **EMBÓLICA**: La oclusión aguda de la arteria mesentérica superior (AMS) se debe en un 30% de todas las isquemias a un émbolo, cuyo origen puede ser cardíaco, debido a arritmia, disfunción miocárdica, endocarditis o de una placa de ateroma desprendida de la propia aorta. Cuando la causa es embolígena pueden encontrarse hasta en el 20% de los casos émbolos en otros territorios viscerales.
2. **TROMBOSIS ARTERIAL:** Es menos frecuente (25%). Normalmente se asocia con una arterioesclerosis previa que conduce a una trombosis súbita. Muchos de estos pacientes tienen una historia previa de isquemia intestinal crónica con dolores postprandiales, pérdida de peso y miedo a la digestión. Normalmente hay presencia de irrigación colateral que compensan la isquemia. Otras causas pueden ser vasculitis, disección arterial y aneurismas micóticos.
3. **NO OCLUSIVA:** ocurre en aproximadamente el 20 % de todos los casos de isquemia y es normalmente una consecuencia de la vasoconstricción de la AMS en una situación de hipotensión que disminuye la presión de perfusión esplácnica. Debe sospecharse en situaciones de hipovolemia o fallo cardíaco, sepsis, uso de aminas vasoactivas.
4. **TROMBOSIS MESENTÉRICA VENOSA:** no supone más del 10% de los casos de isquemia mesentérica. Se trata de una combinación de flujo lento, hipercoagulabilidad y daño vascular, pero hasta el 20% puede ser idiopático.

SINTOMATOLOGÍA Y SIGNOS EXPLORATORIOS

Se debe establecer la sospecha en el paciente con un dolor abdominal de inicio reciente, con exploración abdominal patológica y con antecedentes de arterioesclerosis o fibrilación auricular de reciente instauración. El inicio suele ser tipo cólico y a medida que se establece la isquemia intestinal el dolor se hace continuo y difuso, con evidentes signos de peritonismo generalizado en la exploración a medida que se establece la necrosis intestinal. Otros síntomas presentes con frecuencia, pero muy poco específicos son las náuseas (93%), vómitos (80%), diarrea (48%), sangre en heces, fiebre o signos de shock séptico.

Manifestaciones clínicas según causas de isquemia intestinal

	TROMBÓTICA	EMBÓLICA	NO OCLUSIVA	VENOSA
Factor predisponente	Arterioesclerosis	Arritmias	Shock	Neoplasia, hipercoagulabilidad
Antecedente isquemia crónica	Sí	No	No	No
Embolias previas	No	Sí	No	No
Inicio del dolor	Gradual	Súbito	Gradual	Progresivo
Nauseas – vómitos	Sí	Sí, precoz	Gradual	Sí, tardío
Rectorragia	Sí, tardía	Sí, precoz	Sí, tardía	Sí, tardía
Leucocitosis, acidosis	Sí	Sí	Sí	Sí
Arteriografía	Oclusión AMS, colaterales	Oclusión AMS, ausencia de colaterales	Normal retorno venoso	Normal Ausencia de colaterales

DIAGNÓSTICO DIFERENCIAL Y CRITERIOS DE CONFIRMACIÓN

En el área de urgencias, un dolor abdominal agudo muy intenso, súbito, con una exploración patológica, debe asumirse como isquemia mesentérica aguda hasta que se pruebe lo contrario (Recomendación 1B).

Las pruebas de laboratorio no son concluyentes. Aparecen en otros cuadros de abdomen agudo, resultando tardías, poco sensibles y específicas, sólo alterándose en situación de necrosis intestinal (Recomendación 1B). Será común entonces la leucocitosis, elevación de los niveles séricos de lactato, creatinfosfokinasa y acidosis metabólica.

La TC con contraste en fases arterial (angio-TC) y venosa, con una sensibilidad del 96.4% y una especificidad cercana al 100% es el test diagnóstico esencial y de elección en pacientes hemodinámicamente estables con sospecha de isquemia mesentérica aguda (Recomendación 1A). Permite valorar localización, extensión y características de la lesión del árbol arterial, el grado de afectación de la pared intestinal y los posibles accesos vasculares de cara a una intervención.

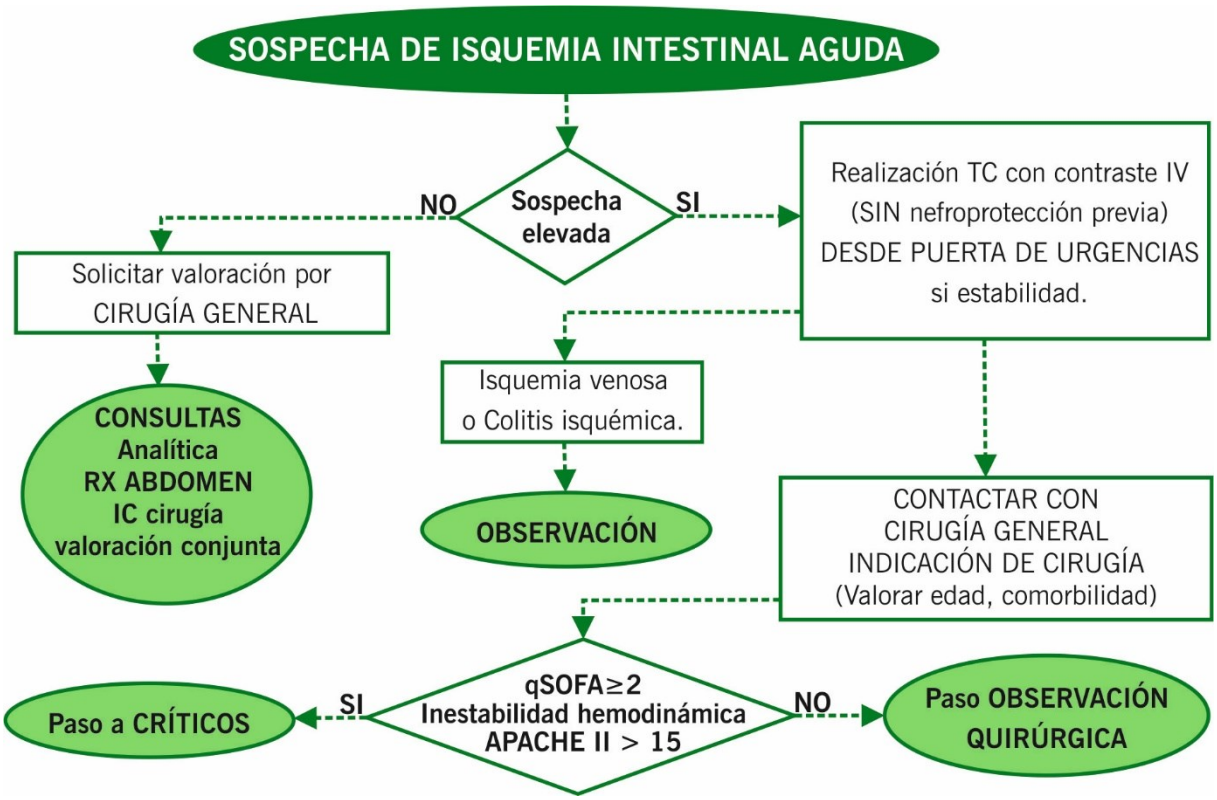

MEDIDAS INICIALES Y TRATAMIENTO

Cuando el diagnóstico esté realizado deberá comenzarse la resucitación con cristaloides inmediatamente (Recomendación 1B), corrección de electrolitos y descompresión inicial con sonda nasogástrica.

Deberá administrarse antibioterapia de amplio espectro lo más pronto posible (Recomendación 1B), en nuestro medio Ceftriaxona 1gr c/ 24h iv + Metronidazol 500mg c/8h iv.

A menos que esté contraindicado, deberá anticoagularse al paciente con heparina no fraccionada intravenosa (Recomendación 1B).

Si el Angio-TAC confirma datos avanzados de necrosis intestinal, peritonitis, o el hallazgo en la exploración así lo sugiere, deberá realizarse laparotomía exploradora urgente (Recomendación 1A).

Se explorará extensión y localización del intestino afecto (color, distensión y peristalsis), pulso a nivel de AMS y arcadas mesentéricas y posible ocupación de la Vena Mesentérica Superior (VMS). En los casos en los que no existe una necrosis masiva de todo el intestino delgado pero sí se objetivan zonas claramente no viables, se realiza una resección rápida y conservadora como control de daños.

Los procedimientos de cirugía endovascular serán de elección en pacientes estables, sin peritonismo, si el Angio-TAC no ve datos de isquemia avanzada, en casos de oclusión arterial parcial o bien en casos de embolismo único en los primeros centímetros de la AMS (Recomendación 1C).

La cirugía de control de daños debe considerarse cuando existen dudas de la viabilidad de las asas intestinales en pacientes con sepsis refractaria (Recomendación 1B).

La trombosis mesentérica venosa debe ser tratada inicialmente con infusión continua de heparinas no fraccionadas (Recomendación 1B).

Cuando la causa de isquemia es no oclusiva, el tratamiento debe dirigirse a corregir la causa subyacente que renueve el normal flujo arterial mesentérico (Recomendación 1B). En caso de no disponibilidad de radiología intervencionista, si en el Angio-TC se confirma la presencia de un émbolo único en los primeros centímetros de la AMS debe intentarse embolectomía de la misma.

BIBLIOGRAFÍA

1. Bala M, Kashuk J, Moore EE, Kluger Y, Biffl W, Gomes CA, et al. Acute mesenteric ischemia: Guidelines of the World Society of Emergency Surgery. World J Emerg Surg. 2017;12(1):1-11.
2. Tilsed JVT, Casamassima A, Kurihara H, Mariani D, Martinez I, Pereira J, et al. ESTES guidelines: acute mesenteric ischaemia. Eur J Trauma Emerg Surg. 2016;42(2):253-70.
3. Herrero M, Agúndez I. Isquemia mesentérica: algoritmos diagnósticos y terapéuticos. Angiologia. 2017;69(1):34-40.
4. Schein M, Rogers PN, Assalia A. Schein s common sense abdominal emergency surgery. 3rd ed. Berlin: Springer 2009.

EL TRASPLANTADO HEPÁTICO EN URGENCIAS

García Muñoz, Patricia
Tamayo López, María Jesús
Gómez Bravo, Miguel Ángel

El manejo del paciente trasplantado hepático en urgencias es un proceso complejo en el que se suman las posibles complicaciones de una cirugía mayor, las específicas del injerto y las derivadas de la inmunosupresión, por lo que requiere una alta sospecha clínica para la detección precoz de las mismas que permita un diagnóstico adecuado evitando pérdidas del injerto y la necesidad de retrasplante.

Las pruebas complementarias para la evaluación del trasplantando hepático en el servicio de urgencias debe incluir:

- Analítica básica con hemograma, estudio de coagulación y bioquímica que incluya perfil hepático completo. Nos permitirá monitorizar la función del injerto, la función renal y las alteraciones hidroelectrolíticas.
- Eco-Doppler, prueba de imagen de elección para el diagnóstico precoz de complicaciones vasculares (trombosis arterial ó venosa, estenosis), alteraciones del sistema biliar (fugas biliares, estenosis, formación de barro y litiasis), colecciones intraabdominales y recidiva de la hepatopatía de base.

En la siguiente tabla se recogen los 4 síndromes más frecuentes por los que suele acudir el paciente trasplantado hepático a urgencias, así como su sintomatología y la actitud terapéutica a seguir. Sin embargo, una particularidad de nuestro centro hospitalario es que cualquier patología que precise ingreso lo hará a cargo de cirugía general, por lo que se les deberá avisar para valorar al paciente en urgencias.

DEFINICIÓN	SIGNOS Y SÍNTOMAS	TRATAMIENTO
SÍNDROME FEBRIL SIN FOCALIDAD. Fiebre como síntoma único o predominante con el que se manifiesta la enfermedad, no consiguiendo orientar hacia el origen de la misma tras la valoración inicial del paciente.	-Aumento de la temperatura corporal (temperatura axilar ≥ 38ºC, medida en al menos dos ocasiones). -Tiritona, escalofríos. -Sudoración. -Malestar general. -Cefaleas.	-Antitérmicos. -Antimicrobiano empírico, con especial precaución con la interacción con los fármacos inmunosupresores.
SÍNDROME DIARREICO. Emisión de heces de consistencia disminuida con aumento del número de desposiciones (≥3 diarias) y del volumen de las mismas (>200g/día).	-Diarrea. -Tenesmo rectal. -Dolor abdominal. -Náuseas y vómitos. -Fiebre.	-Hidratación oral. -Corrección de alteraciones hidroelectrolíticas. -Según etiología: modificar dosis de micofenolato, valganciclovir en colitis por CMV, metronidazol o vancomicina en casos de C.Difficile.
SÍNDROME COLESTÁSICO. Obstrucción mecánica del flujo de bilis o afectación de la función hepática de secreción biliar.	-Ictericia mucocutánea. -Coluria. -Acolia. -Prurito. -Fiebre.	-Según etiología: Antibioterapia, drenaje de la vía biliar por vía endoscópica (CPRE), percutánea (CTPH) o quirúrgica.
DESCOMPENSACIÓN HIDRÓPICA: ASCITIS. Acumulación patológica de líquido en la cavidad abdominal.	-Distensión abdominal -Oleada ascítica. -Saciedad precoz. -Dificultad respiratoria si ascitis a tensión.	-Restricción de sodio de la dieta. -Diuréticos: Espironolactona + Furosemida. -Paracentesis evacuadora con infusión de albúmina si ascitis a tensión.

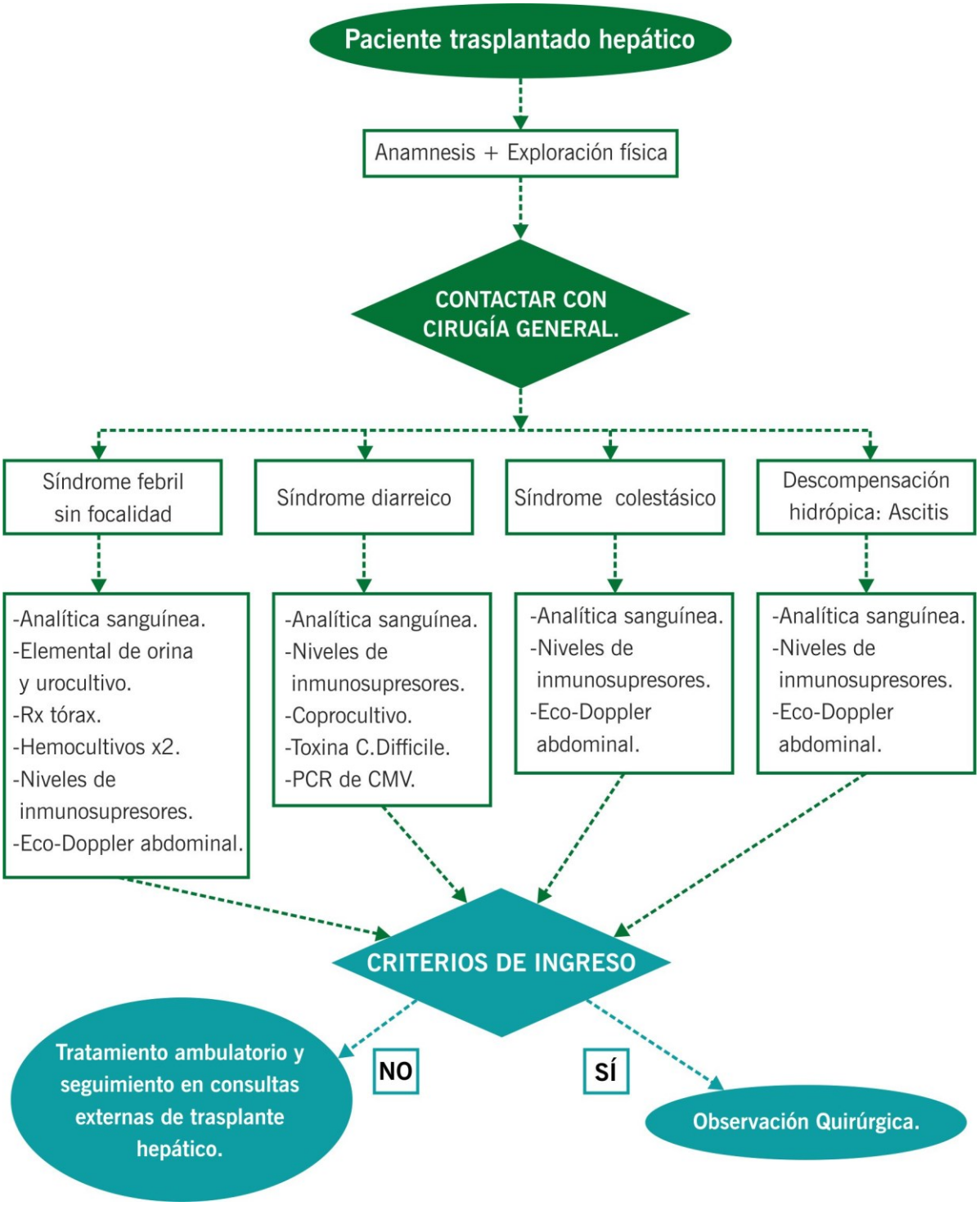
Paciente trasplantado hepático
Anamnesis + Exploración física
CONTACTAR CON CIRUGÍA GENERAL.
Síndrome febril sin focalidad
Síndrome diarreico
Síndrome colestásico
Descompensación hidrópica: Ascitis
-Analítica sanguínea.
-Elemental de orina y urocultivo.
-Rx tórax.
-Hemocultivos x2.
-Niveles de inmunosupresores.
-Eco-Doppler abdominal.
-Analítica sanguínea.
-Niveles de inmunosupresores.
-Coprocultivo.
-Toxina C.Difficile.
-PCR de CMV.
-Analítica sanguínea.
-Niveles de inmunosupresores.
-Eco-Doppler abdominal.
-Analítica sanguínea.
-Niveles de inmunosupresores.
-Eco-Doppler abdominal.
CRITERIOS DE INGRESO
NO
Tratamiento ambulatorio y seguimiento en consultas externas de trasplante hepático.
SÍ
Observación Quirúrgica.

BIBLIOGRAFÍA

1. Santoyo J, Fernández JL, Sánchez B, et al. Complicaciones quirúrgicas del trasplante hepático. En Valdivieso A, editor. Guía de trasplantes de órganos abdominales. España: Arán Ediciones; 2016. p.187-197.
2. European Association for the Study of the Liver. EASL clinical practice guidelines on the liver transplantation. J Hepatol.2016;64:433-485.
3. Alonso M, De la Mata M, Del Agua C, et al. Trasplante hepático: proceso asistencial integrado. 2ª ed. Sevilla: Consejería de Salud, Servicio Andaluz de Salud;2011

OBSTRUCCIÓN INTESTINAL

Dios Barbeito, Sandra
Tallón Aguilar, Luis
Aparicio Sanchez, Daniel

La obstrucción intestinal se define como la detención del tránsito intestinal de forma parcial (suboclusión) o completa en algún punto. Existe un tipo de obstrucción funcional sin obstáculo mecánico, que en el caso de afectar al intestino delgado se conoce como íleo adinámico o paralítico, mientras que en caso de estar en relación al colon denomina pseudoobstrucción intestinal idiopática o síndrome de Ogilvie.

El diagnóstico de la obstrucción intestinal se realiza en primera instancia según criterios clínicos con la anamnesis y la exploración física, siendo clave la radiografía de abdomen en bipedestación. Dado que no existen criterios clínicos y radiográficos de certeza, en los casos dudosos se recomienda la realización de una TC abdominal con contraste intravenoso.

DEFINICIÓN	CLÍNICA	DIAGNÓSTICO
Detención del tránsito intestinal en algún punto de su recorrido, de forma parcial o completa.	• Dolor abdominal. • Distensión abdominal. • Náuseas y/o vómitos. • Ausencia de emisión de heces y/o gases.	• Analítica. • Radiografía de tórax con cúpulas. • Radiografía de abdomen en bipedestación. • Ecografía abdominal • TC con contraste iv de abdomen. • Colonoscopia. • Enema opaco.

CLASIFICACIÓN

1. Obstrucción mecánica:

- Según la localización podrá ser de intestino delgado o de colon. A su vez podrá ser parcial o completa.
- Exploración física: distensión abdominal, palpación con defensa muscular y si hay isquemia o sufrimiento intestinal aparecerán signos de irritación peritoneal. Auscultación con peristaltismo de lucha.
- Radiografía de abdomen en bipedestación: niveles hidroaéreos de intestino delgado o colon en función de la localización.

2. Obstrucción funcional: síntomas de obstrucción sin obstáculo mecánico:

- Según la localización podrá ser de intestino delgado (íleo paralítico o adinámico) o colon (síndrome de Ogilvie o pseudo obstrucción intestinal idiopática).
- Exploración física: distensión sin dolor abdominal. Auscultación con silencio abdominal.
- Radiografía de abdomen en bipedestación: sin niveles hidroaéreos, distensión de todas las asas intestinales.

ANEXO: PROTOCOLO DE GASTROGRAFIN®

La mayoría de los pacientes con obstrucción de intestino delgado por síndrome adherencial pueden ser manejados de forma conservadora, especialmente aquellos con obstrucción parcial. La reanimación con líquidos y electrolitos, dieta absoluta y colocación de sonda nasogástrica, además del uso de medios de contraste oral hidrosoluble ayuda a la resolución de dichos cuadros. El Gastrografin® (diatrizoato de metiglucamina) es un fluido hiperosmolar que, administrado sin diluir y seguido de radiografías simples, predice y reduce la necesidad de cirugía urgente en estos pacientes. Debido a su concentración 6 veces mayor que la del líquido extracelular, se crea un gradiente de presión intraluminal que aumenta la motilidad y dilución del contenido intestinal.

El uso de contraste oral hidrosoluble es un test predictivo para la resolución de cuadros de obstrucción de intestino delgado por síndrome adherencial. El Gastrografin® no resuelve el cuadro en sí, pero sí reduce la estancia hospitalaria de los pacientes que pueden ser manejados sin cirugía urgente.

- **Modo de administración:**

  Se deben administrar 100 cc de Gastrografin® puro tras 4 horas de descompresión gástrica por vía oral o a través de la sonda nasogástrica, acompañado de reposición intravenosa electrolítica. La sonda nasogástrica debe mantenerse pinzada durante 60 minutos.

  Se realizarán radiografías de abdomen en bipedestación seriadas: la primera a las 4 horas de la administración, mientras que posteriormente se realizarán cada 6-8 horas hasta las 24 horas.

- **Interpretación:**

  La falta de aparición de contraste en el colon tras 24 horas de su administración predice altas probabilidades de fracaso del manejo conservador.

  Si a las 24 horas aparece contraste en ciego se debe continuar con el tratamiento conservador e iniciar tolerancia a líquidos.

  Si en cualquier momento del seguimiento aparecen signos de irritación peritoneal, neumoperitoneo o empeoramiento clínico se debe valorar cirugía urgente.

- **Contraindicaciones:**

  1. Cirugía neoplásica previa sin seguimiento conocido.
  2. Sospecha de sufrimiento intestinal.
  3. Hernia con obstrucción.
  4. Enteritis actínica.
  5. Obstrucción completa con signos de irritación peritoneal.
  6. Portador de ileostomía o resección previa de colon.

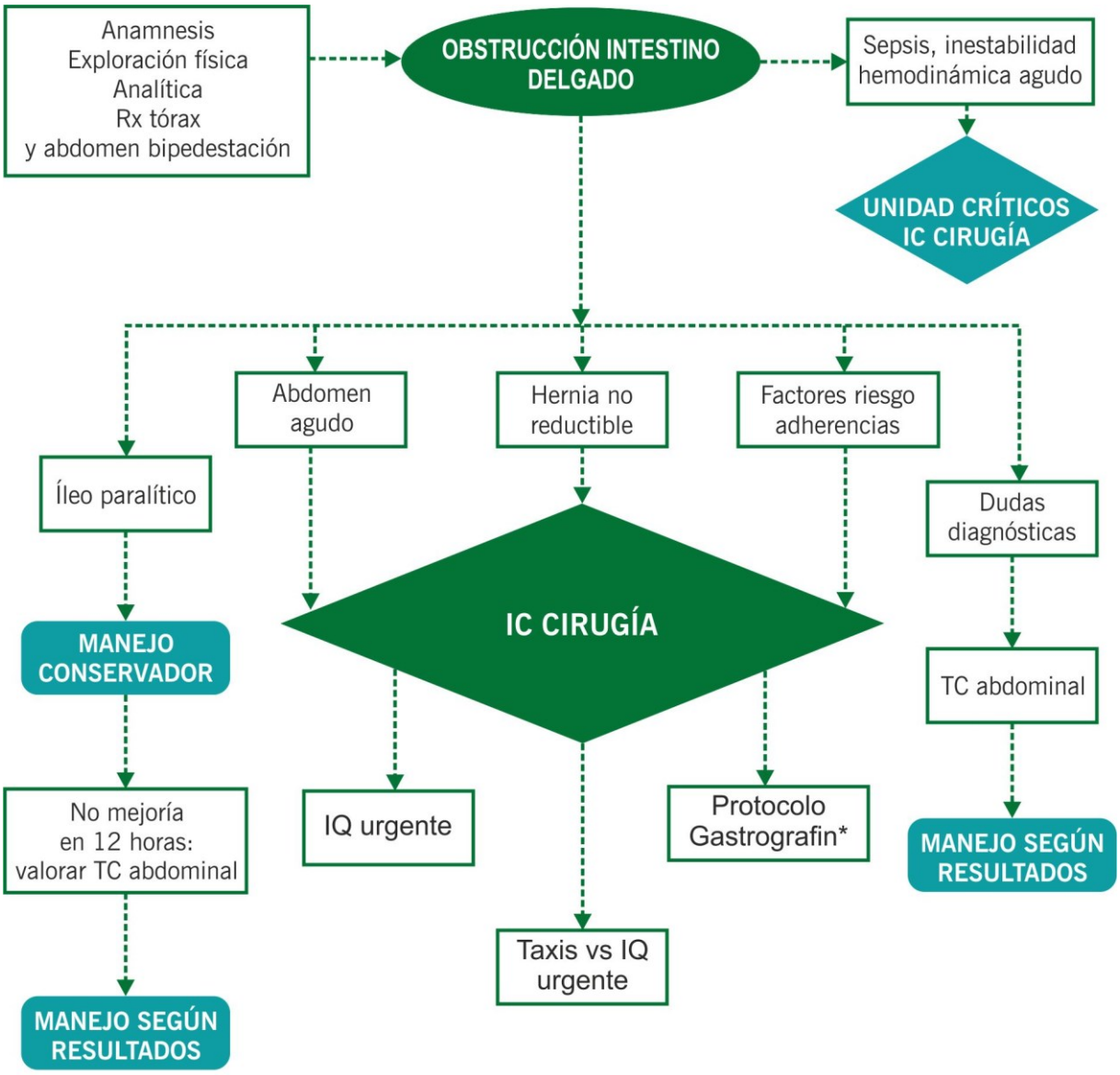

En caso de necesidad de nefroprotección y ausencia de diagnóstico quirúrgico de certeza traslado a STC / Observación quirúrgica.
IC: interconsulta; IQ: intervención quirúrgica

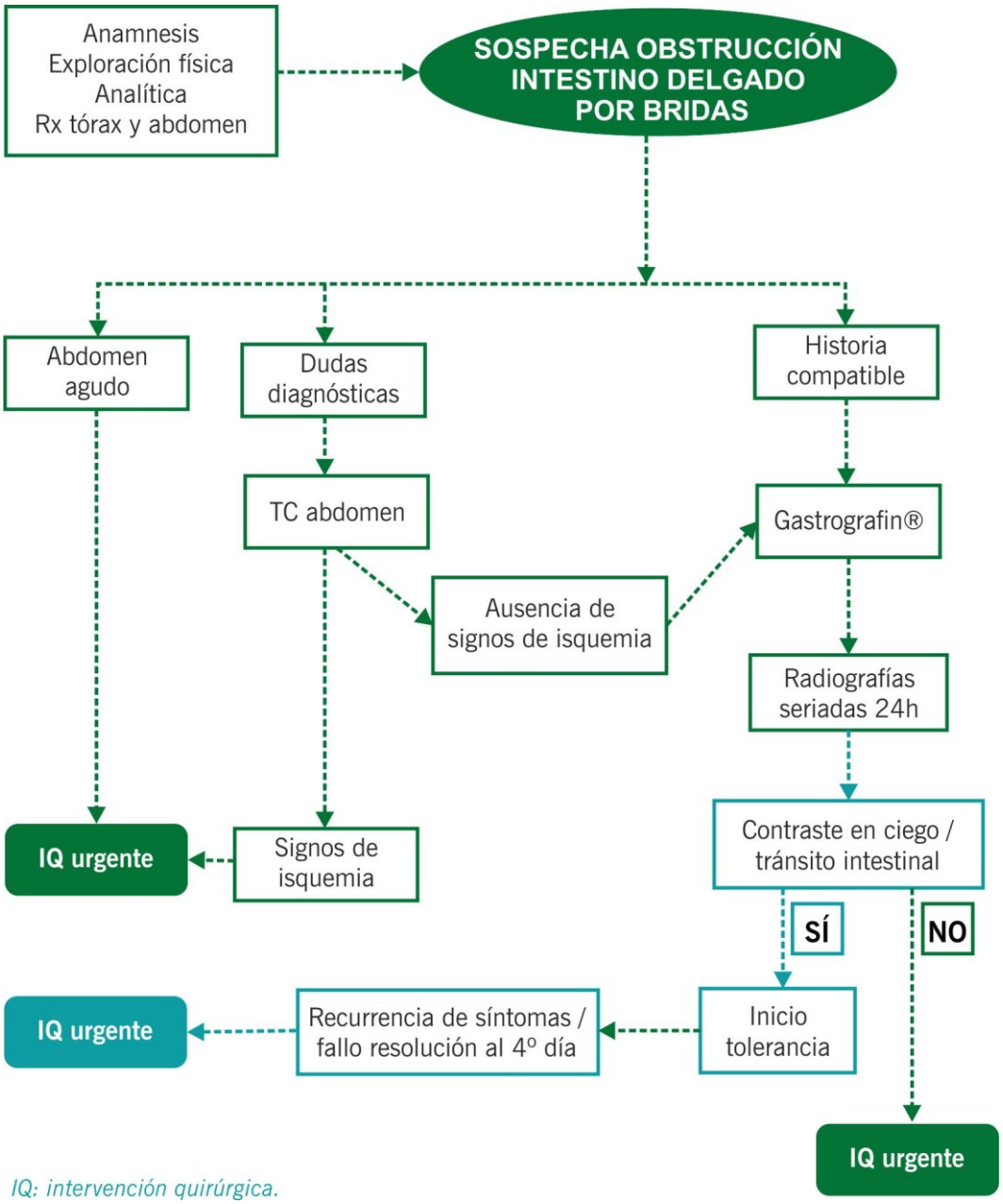

IQ: intervención quirúrgica.

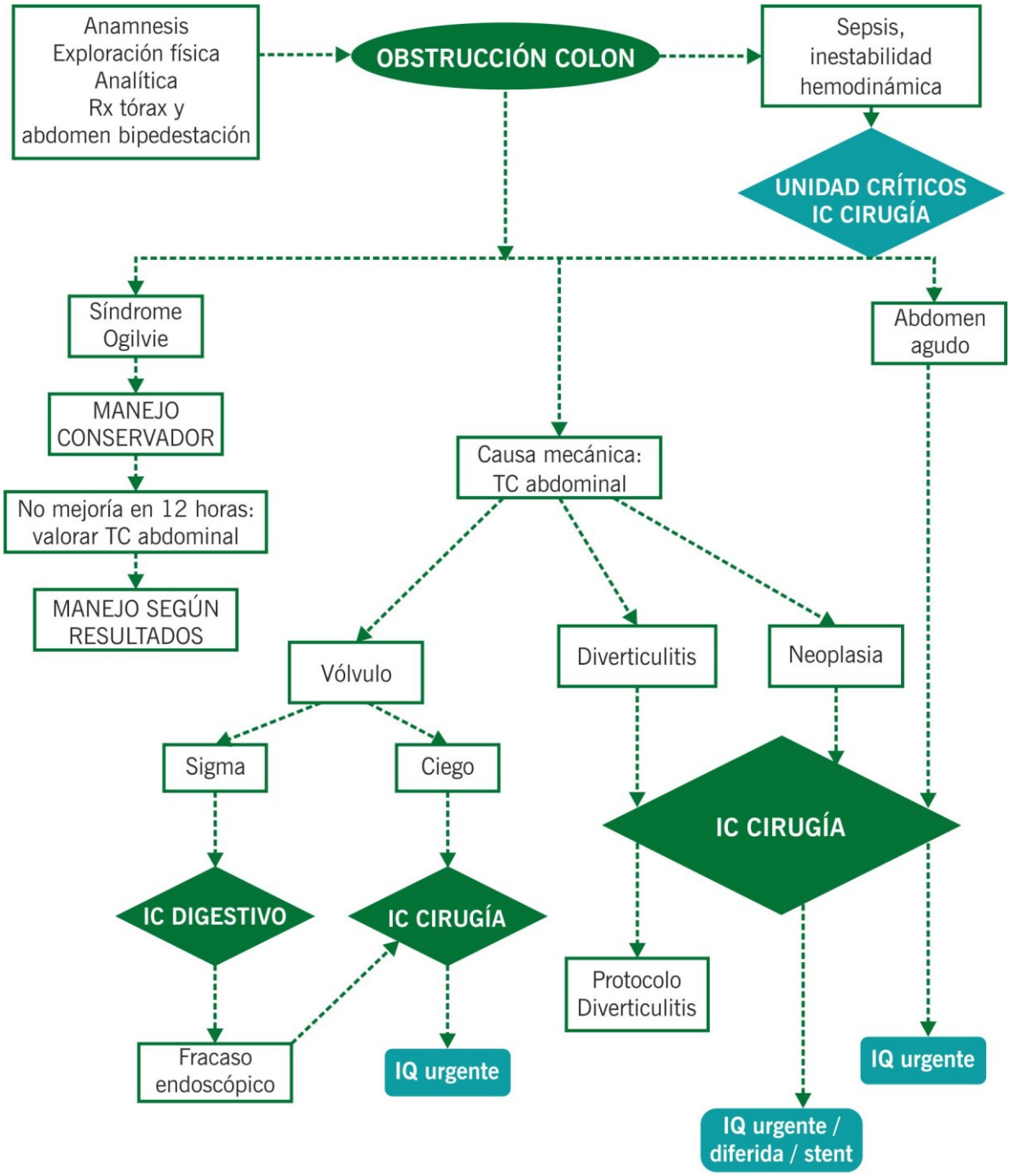

En caso de necesidad de nefroprotección y ausencia de diagnóstico quirúrgico de certeza traslado a STC / Observación quirúrgica .
IC: interconsulta; IQ: Intrevención quirúrgica

BIBLIOGRAFÍA

1. Pujahari AK. Decision Making in Bowel Obstruction: A Review. J Clin Diagnostic Res [Internet]. 2016;10(12). Available from: http://jcdr.net/article_fulltext.asp?issn=0973-709x&year=2016&volume=10&issue=11&page=PE07&issn=0973-709x&id=8923
2. Zielinski MD, Bannon MP. Current Management of Small Bowel Obstruction. Adv Surg [Internet]. Elsevier Inc.; 2011;45(1):1–29. Available from: http://dx.doi.org/10.1016/j.yasu.2011.03.017
3. Sperry J, Cohen MJ. Acute Obstruction. Surg Clin North Am [Internet]. Elsevier Inc; 2014;94(1):77–96. Available from: http://dx.doi.org/10.1016/j.suc.2013.10.001
4. Obstruction C, Shimura T, Joh T. Evidence-based Clinical Management of Acute Malignant. 2016;50(4).
5. Perrot L, Fohlen A, Alves A, Lubrano J. Management of the colonic volvulus in 2016. J Visc Surg [Internet]. Elsevier Masson SAS; 2016;153(3):183–92. Available from: http://dx.doi.org/10.1016/j.jviscsurg.2016.03.006
6. Hajibandeh S, Hajibandeh S, Panda N, Khan RMA, Bandyopadhyay SK, Dalmia S, et al. Operative versus non-operative management of adhesive small bowel obstruction: A systematic review and meta-analysis. Int J Surg [Internet]. IJS Publishing Group Ltd; 2017;45:58–66. Available from: http://dx.doi.org/10.1016/j.ijsu.2017.07.073
7. Sawai R. Management of colonic obstruction: A review. Clin Colon Rectal Surg. 2012;25(4):200–3.
8. Di Saverio S, Coccolini F, Galati M, Smerieri N, Biffl WL, Ansaloni L, et al. Bologna guidelines for diagnosis and management of adhesive small bowel obstruction (ASBO): 2013 update of the evidence-based guidelines from the world society of emergency surgery ASBO working group. World J Emerg Surg. 2013;8(1):1–14.

PIE DIABÉTICO

Guerrero Ramirez, José Luis
Sánchez Arteaga, Alejandro
Losada Viñau, Fernando

La patología del pie diabético se produce por una alteración clínica de base etiopatogénica neuropática inducida por la hiperglicemia mantenida, en la que con o sin coexistencia de isquemia, y previo desencadenante traumático, se produce la lesión y/o ulceración del pie.

En la fisiopatología del pie diabético existen tres factores fundamentales: la neuropatía, la isquemia y la infección.

La prevalencia del pie diabético se sitúa en el 8%-13% y su trascendencia viene significada por el elevado porcentaje de amputaciones que implican. Entre el 40% - 50 % de los diabéticos desarrollan a lo largo de su vida una úlcera en el pie, que en un 20 % de los casos es la causa de la amputación de la extremidad. Numerosos estudios aseveran que la incidencia acumulativa de amputaciones en la población a la que se diagnostica de diabetes mellitus antes de los 30 años y con una evolución de más de diez años, supera el 5% en la diabetes tipo I y el 7% en la diabetes tipo II

Cuando en el pie diabético las lesiones se complican por la intercurrencia de una infección, ésta suele experimentar una evolución rápida, con presencia de exudado, supuración y edema. La celulitis o infección del tejido celular subcutáneo presenta un enrojecimiento en la zona periulcerosa. Para proceder a un correcto examen de una úlcera, hay que desbridar todas las callosidades y el tejido necrótico. Asimismo, debe valorarse la profundidad de la misma mediante una sonda acanalada. Si la sonda llega al hueso, hay que asumir la presencia de osteomielitis. No es infrecuente que una úlcera inicialmente de aspecto reducido derive, una vez desbridada, en una extensa superficie.

DEFINICIÓN	CLÍNICA	DIAGNÓSTICO
Ulcera del pie en paciente con diabetes, con signos locales de infección	Exudado Supuración Edema Celulitis perilesional Puede haber fiebre	Anamnesis / exploración Analítica con reactantes de fase aguda. Rx pie antero-posterior y oblicua TAC si sospecha de osteítis o de osteomielitis

Tratamiento empírico según guía PRIOAM:(Guía local o del hospital de antibioterapia)

- No grave: Amoxicilina/clavulánico 875/125mg cada 8 horas v.o. (Añadir cotrimoxazol 800/160mg v.o c/ 12 horas si se sospecha SARM). En caso de alergia a levofloxacino 750mg v.o c/24 horas + metronidazol 500mg v.o c/ 8horas.
- Grave: Cefepime 2gr c/8horas i.v + Metronidazol 500mg c/8horas i.v. (Añadir Vancomicina 1gr c/12horas i.v. si se sospecha SARM).

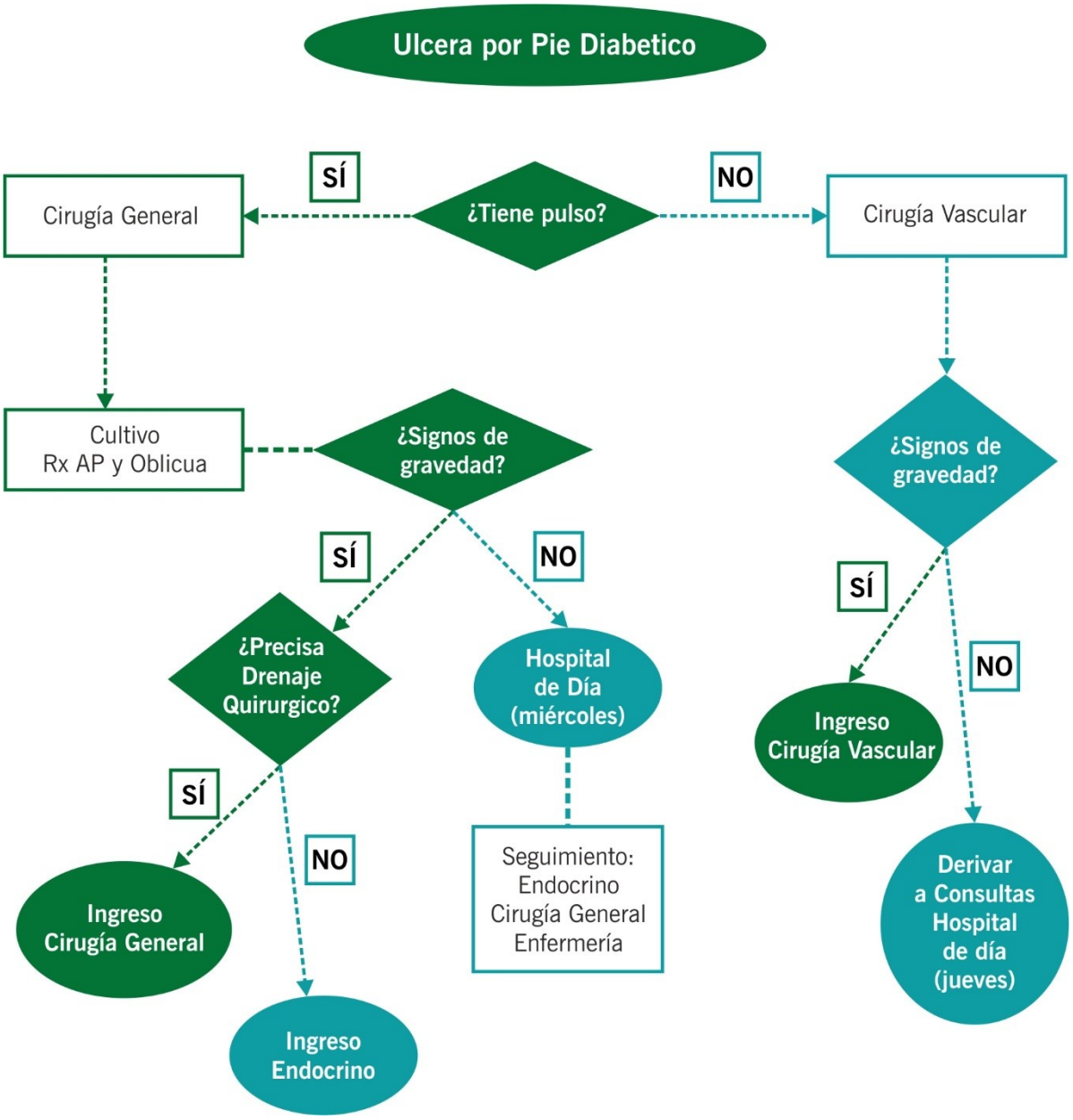
Ulcera por Pie Diabetico
¿Tiene pulso?
SÍ
NO
Cirugía General
Cirugía Vascular
Cultivo
Rx AP y Oblicua
¿Signos de gravedad?
¿Signos de gravedad?
SÍ
NO
¿Precisa Drenaje Quirurgico?
Hospital de Día (miércoles)
SÍ
NO
Ingreso Cirugía Vascular
SÍ
NO
Ingreso Cirugía General
Seguimiento: Endocrino Cirugía General Enfermería
Derivar a Consultas Hospital de día (jueves)
Ingreso Endocrino

BIBLIOGRAFÍA

1. Asociación Española de Cirujanos (AEC); Sociedad Española de Angiología y Cirugía Vascular (SEACV); Sociedad Española de Medicina Interna (SEMI); y Sociedad Española de Quimioterapia (SEQ). Documento de consenso sobre el tratamiento de las infecciones en el pie diabético. 2015
2. Viadé J. Pie diabético: guía práctica para la prevención, evaluación y tratamiento. 1a ed. Madrid: Editorial Médica Panamericana; 2006
3. Marinel.lo Roura J, Blanes Mompó JI, Escudero Rodríguez JR, Ibáñez Esquembre V, Rodríguez Olay J. Tratado de pie diabético. 1º ed. Madrid: Grupo Esteve 2002.