OFTALMOLOGÍA

Coordinadores: Ana Gómez Caminero. Carmen González Oria. Francisco Moniche Álvarez

OFTALMOLOGÍA 1
OJO ROJO 2
PÉRDIDA SÚBITA DE VISIÓN 9
TRAUMATISMOS OCULARES 12

Capítulo perteneciente al MANUAL CLÍNICO DE URGENCIAS del Hospital Universitario Virgen del Rocío.
ISBN: 978-84-09-24021-0
Copyright © 2020 Hospital Universitario Virgen del Rocío
Reservado todos los derechos. Cualquier forma de reproducción, distribución, comunicación pública o transformación pública de esta obra, sólo puede ser realizada con autorización de su o sus autores.

OJO ROJO

Matas Granados, Sergio
Muñoz Morales, Ana
López Herrero, Fernando

DEFINICIÓN Y CARACTERÍSTICAS GENERALES

Denominación en la que se incluyen un grupo de entidades que tienen en común el enrojecimiento ocular. Las características de este enrojecimiento y los signos y síntomas acompañantes nos servirán para realizar el diagnóstico diferencial. Existen tres tipos de hiperemia ocular.

1) Inyección conjuntival: enrojecimiento difuso de toda la conjuntiva bulbar y tarsal.

2) Inyección ciliar: región perilímbica más enrojecida.

3) Inyección mixta: con características de las dos anteriores.

GLAUCOMA

Definición: Conjunto de trastornos que se caracterizan por presión intraocular (PIO) elevada provocando una lesión característica en el nervio óptico (excavación papilar).

Síntomas guía y signos exploratorios: El glaucoma crónico es asintomático, no doloroso y sin enrojecimiento ocular. El glaucoma agudo cursa con dolor brusco, visión borrosa, náuseas y vómitos. En la exploración nos encontraremos con una pupila en midriasis media arreactiva junto a una inyección mixta. La PIO suele hallarse por encima de 40-45 mmHg lo que provoca un edema corneal. Ocurre normalmente en ojos con un ángulo iridocorneal estrecho predispuestos bajo determinadas condiciones a sufrir episodios de cierre angular.

Abordaje diagnóstico, diagnóstico diferencial y criterios de confirmación: Puramente clínicos: Biomicroscopía en lámpara de hendidura con gonioscopia, tonometría ocular y sintomatología.

Estratificación del riesgo y nivel de cuidados iniciales: Especial atención a pacientes diabéticos donde el dolor puede ser subagudo o estar ausente. Se intentara bajar la PIO lo más rápidamente posible con diuréticos: acetazolamida vo. 250mg/8h o manitol iv 20% (250cc a chorro y 250cc en 45 min.); betabloqueantes tópicos (timolol 0.5% c/12h); y esteroides tópicos (dexametasona cada 15min en la primera hora, posteriormente horaria). Si el glaucoma es de ángulo estrecho se añade pilocarpina al 2% cuando la PIO comienza a bajar. Analgesia y antieméticos, si son necesarios.

Tratamiento: Tras la bajada de la PIO anteriormente descrita se realizarán iridotomías con láser YAG bilateral para evitar nuevos episodios de bloqueo pupilar.

UVEITIS ANTERIOR AGUDA

Definición: Anatómicamente se clasifican en anteriores (afectación de iris y cuerpo ciliar), intermedias (pars plana) y posteriores (retina y/o coroides). La mayoría son idiopáticas siendo las enfermedades reumáticas las causas asociadas más frecuentes, sobre todo la espondilitis anquilosante.

Síntomas guía y signos exploratorios: Dolor, disminución de agudeza visual, hiperemia mixta y fotofobia. En la exploración encontraremos miosis, inyección ciliar, ausencia de secreciones y PIO normalmente baja. Como características típicas destacan los precipitados retroqueráticos (depósitos blanquecinos endoteliales), la turbidez en cámara anterior (efecto Tyndall) y las sinequias posteriores.

Abordaje diagnóstico, diagnóstico diferencial y criterios de confirmación: Diagnóstico clínico. Ante uveitis anteriores de repetición, uveítis intermedias y uveítis posteriores realizar estudio sistémico por Medicina Interna. Realizar siempre fondo de ojo bajo dilatación farmacológica para descartar afectación intermedia o posterior. También medir siempre la presión intraocular para descartar uveitis hipertensivas, muy relacionadas con los virus de la familia herpes.

Estratificación del riesgo y nivel de cuidados iniciales: Mayor repercusión sobre agudeza visual final en intermedias y posteriores. Midriáticos (ciclopentolato al 2%) cada 15 min en urgencias hasta romper sinequias.

Tratamiento: Esteroides tópicos (dexametasona, metilprednisolona) varias veces al día según grado de inflamación y ciclopentolato o atropina tres veces día, disminuyendo frecuencia según evolución. Si existe afectación posterior o intermedia se añadirán esteroides sistémicos junto a inmunosupresores. Es muy importante destacar el manejo conjunto entre el servicio de oftalmología y el de reumatología/medicina interna de los casos complejos y recidivantes de uveitis.

QUERATITIS Y ÚLCERAS CORNEALES

El signo común y característico de la patología corneal es la tinción positiva con fluoresceína, captada por las zonas desepitelizadas. Son síntomas comunes la sensación de cuerpo extraño o dolor, lagrimeo, fotofobia, blefarospasmo y disminución de la agudeza visual en mayor o menor medida dependiendo de la gravedad y extensión de las lesiones.

A. QUERATOPATÍA PUNTEADA SUPERFICIAL: Múltiples lesiones puntiformes del epitelio corneal que captan fluoresceína cuya distribución nos orientará al diagnóstico clínico. Suele existir una inyección ciliar o mixta sin secreción asociada. Entre las causas que la originan destacan el ojo seco (por mala cantidad o calidad de lágrima), la queratitis fotoeléctrica o actínica (en soldadores por el arco voltaico, chispazos por cortocircuitos eléctricos o en esquiadores sin adecuada protección ocular contra luz ultravioleta) y la queratitis por exposición (por alteraciones en la dinámica o estática palpebral que no permiten un cierre palpebral eficiente, siendo la parálisis facial la causa más frecuente).

TRATAMIENTO: lágrimas artificiales sin conservantes (monodosis) en las formas leves hasta la dilatación (ciclopentolato 2%) más colirio o pomada antibiótica (tobramicina) 3-4 veces día y oclusión con disminución de pauta según evolución. Para el alivio sintomático, se puede complementar con analgesia oral.

B. ÚLCERA/INFILTRADO CORNEAL: Opacidad blanquecina del estroma corneal que tiñe con fluoresceína. Cuando no tiñe hablamos de infiltrado. Además de los síntomas comunes podremos encontrarnos también con secreciones y reacción inflamatoria de cámara anterior (Tyndall).

TRATAMIENTO: ante úlcera (de presunto origen bacteriano) pequeña (1-2 mm) con leve reacción de cámara anterior que no afecta a eje visual aplicar ciprofloxacino tópico cada 2-3 h; si el tamaño es grande (>2 mm), la reacción inflamatoria es importante o la afectación es central usar antibióticos tópicos reforzados (vancomicina y ceftacidima) horarios más ciclopentolato 3 veces día. Previo al inicio del tratamiento debemos hacer raspado corneal con hoja de bisturí para realizar cultivo y antibiograma; el envío de la muestra debe realizarse de forma urgente, sobre todo, si se sospecha úlcera por Acanthamoeba. Seguimiento cada 48 horas. En casos de pacientes usuarios de lentes de contacto, el tratamiento inicial se haría con colirio reforzado de ceftacidima y colirio de ciprofloxacino horarios.

C. HERPES SIMPLE: la afectación corneal varía desde una queratitis punteada a una queratitis dendrítica. Puede cursar también con úlceras estériles y edema estromal. Como norma general, ante la sospecha de este cuadro siempre suspender esteroides tópicos.

TRATAMIENTO: aciclovir pomada oftálmica 5 veces día durante 2 semanas junto ciclopentolato 3 veces día. En caso de afectación estromal sin defecto epitelial o reacción inflamatoria de cámara anterior puede ser necesario el añadir esteroides tópicos al tratamiento.

D. HERPES ZOSTER: exantema cutáneo hemifacial doloroso con cefalea y algia ocular ipsilateral. Al igual que el herpes simple puede afectar piel, párpados, conjuntiva, córnea, esclera, … En la córnea suelen manifestarse como queratitis pseudodendríticas.

TRATAMIENTO: Afectación cutánea con <72h evolución, aciclovir oral (800mg 5 veces día) de 7 a 10 días, ungüento antibiótico sobre piel y compresas calientes. No administrar aciclovir oral si la evolución es de >72h; en caso de afectación corneal, pomada de tobramicina tópica añadiendo ciclopentolato si el dolor es intenso.

CONJUNTIVA Y ESCLERA

A. CONJUNTIVITIS AGUDA: Inyección conjuntival con sensación de cuerpo extraño normalmente sin dolor y con secreciones asociadas, sobre todo por las mañanas.

- **ADENOVÍRICAS:** secreción serosa, folículos en conjuntiva tarsal y adenopatía preauricular palpable.

  TRATAMIENTO: Sintomático: lágrimas artificiales, lavados con suero fisiológico y compresas frías. En casos de gran inflamación asociar corticoide tópico suave como medroxiprogesterona o fluorometolona.

- **BACTERIANA:** secreción mucopurulenta, papilas conjuntivales.

  TRATAMIENTO: Tobramicina 5 veces día (10 días).

- **ALÉRGICAS:** picor, escozor y lagrimeo con importante, quemosis conjuntival con edema palpebral y papilas.

  TRATAMIENTO: lágrimas artificiales, antihistamínicos tópicos (olopatadina o quetotifeno 2 veces día durante 15 días) y en formas intensas o muy sintomáticas esteroides tópicos.

B. EPISCLERITIS: Hiperemia conjuntival sectorial recurrente por dilatación de vasos episclerales, sin secreciones y con ligero dolor asociado. Son de causa idiopática habitualmente.

TRATAMIENTO: AINEs orales y tópicos. Para diferenciarla de la escleritis se puede emplear el test de fenilefrina. En los casos de epiescleritis se producirá un blanqueamiento tras la aplicación de dicho colirio.

C. ESCLERITIS: Dolor ocular intenso que puede irradiarse a frente, mejilla y otras localizaciones. Hiperemia sectorial o difusa de vasos episclerales, esclerales y conjuntivales, coloración azulada escleral y disminución de agudeza visual en ausencia de secreción. Se asocia hasta en un 45% de los casos a otros trastornos como artritis reumatoide, herpes zoster,…

TRATAMIENTO: AINEs orales (ibuprofeno 400mg 3 veces día o indometacina 25mg 3 veces día). Si la escleritis es necrosante: prednisona oral asociada a inmunosupresores tipo ciclosporina.

D. HIPOSFAGMA: Sangrado subconjuntival no doloroso sectorial o difuso. Puede producirse tras trauma o Valsalva previo, aunque lo más frecuente es que sea espontáneo, sobre todo en hipertensos.

TRATAMIENTO: No requiere tratamiento. Se debe tomar tensión arterial a estos pacientes. No constituyen una urgencia.

ENDOFTALMITIS

Definición: Forma grave de inflamación intraocular que afecta a cavidades oculares y a otras estructuras, sin sobrepasar la esclera. La mayoría se producen en pacientes postoperados, principalmente de cataratas, y en pacientes tratados con inyecciones intravítreas.

Síntomas guía y signos exploratorios: Dolor intenso, disminución importante de agudeza visual, hiperemia mixta intensa, secreciones. A la exploración en lámpara de hendidura podemos encontrar edema corneal, efecto Tyndall evidente, fibrina en cámara anterior e hipopion (pus en cámara anterior) de mayor o menor cuantía. Es necesario explorar el fondo de ojo: si la opacidad de medios lo permite, podemos ver hemorragias retinianas, exudados blanquecinos y vitritis.

Abordaje diagnóstico, diagnóstico diferencial y criterios de confirmación: Diagnóstico clínico: Biomicroscopía en lámpara de hendidura y sintomatología. Ante la sospecha de endoftalmitis, si no se logra ver el fondo de ojo, se debe realizar una ecografía ocular urgente en la que objetivaremos la ocupación vítrea.

Estratificación del riesgo y nivel de cuidados iniciales: Se trata de casos graves que constituyen una verdadera emergencia oftalmológica. Estos pacientes requieren inyecciones intravítreas de antibióticos (vancomicina y ceftacidima habitualmente) de forma precoz, previa obtención de muestra vítrea o, en su defecto, de humor acuoso para cultivo y antibiograma.

Tratamiento: Los pacientes deben quedar ingresados en tratamiento con colirios antibióticos reforzados horarios, corticoides tópicos cada 2 horas y colirio de atropina o ciclopentolato. Generalmente se asocian antibióticos y analgésicos intravenosos. Deben reevaluarse rápidamente por un especialista en retina quirúrgica ya que muchos requerirán vitrectomía pars plana.

DIAGNÓSTICO DIFERENCIAL DEL OJO ROJO

	DOLOR	PUPILA	TINCIÓN CON FLUORESCEÍNA	INYECCIÓN CILIAR	AGUDEZA VISUAL	CARACTERÍSTICAS TÍPICAS
Glaucoma agudo	++++	Midriasis arreactiva	-	Si		Aumento PIO
Uveítis anterior	+++	Miosis	-	Si	↓↓	Tyndall
Lesiones corneales	+++	Normal	++	Si	↓↓	Fotofobia, Lagrimeo
Conjuntivitis	No	Normal	-	No	Normal	Secreciones
Epiescleritis	+	Normal	-	No	Normal	Hiperemia sectorial
Escleritis	++++	Normal	-	No	↓	Esclera azulada
Hiposfagma	No	Normal	-	No	Normal	HTA asociada
Endoftalmitis	++++	Normal	-	Si	↓↓↓	Hipopion, ocupación vítrea

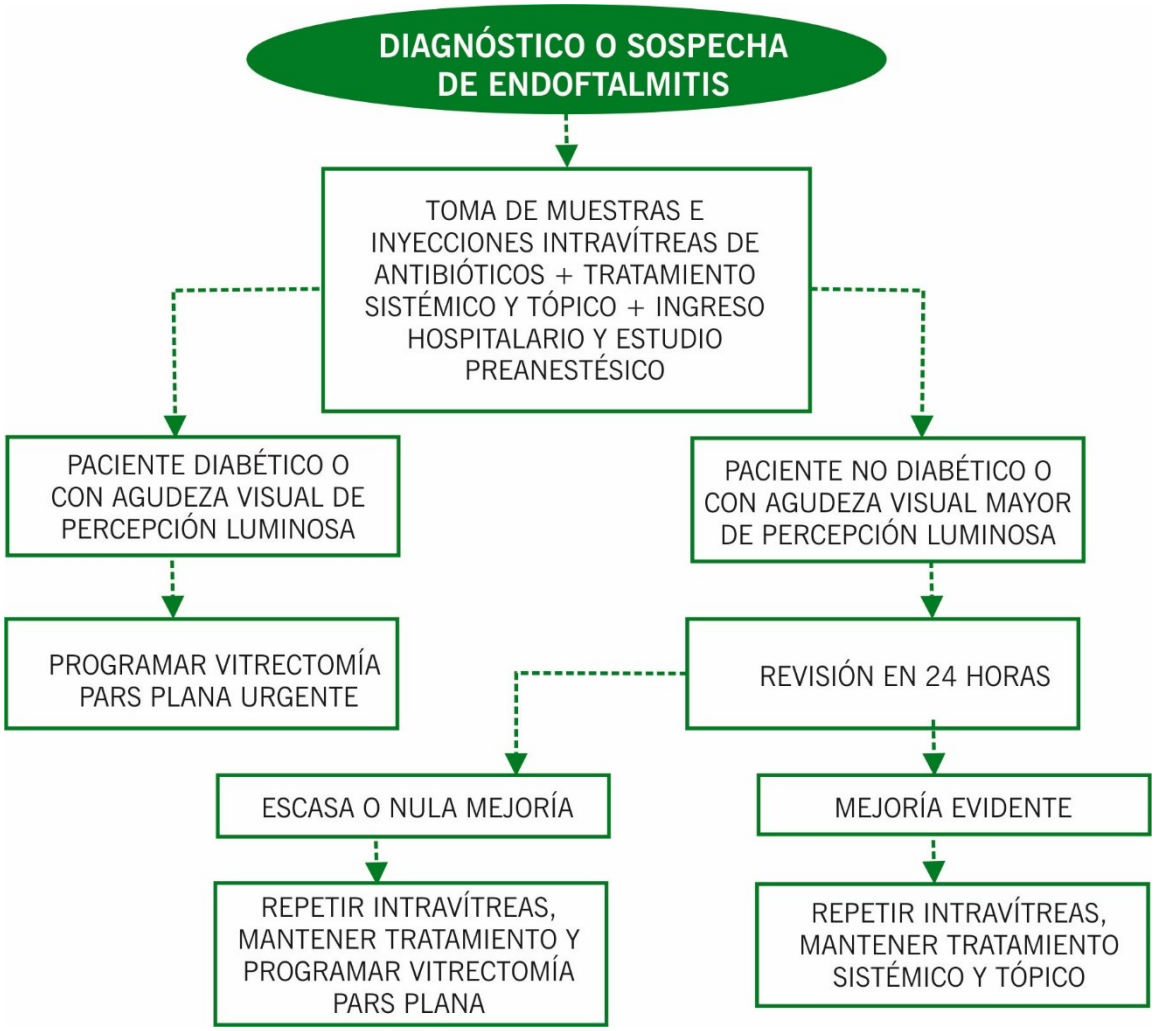

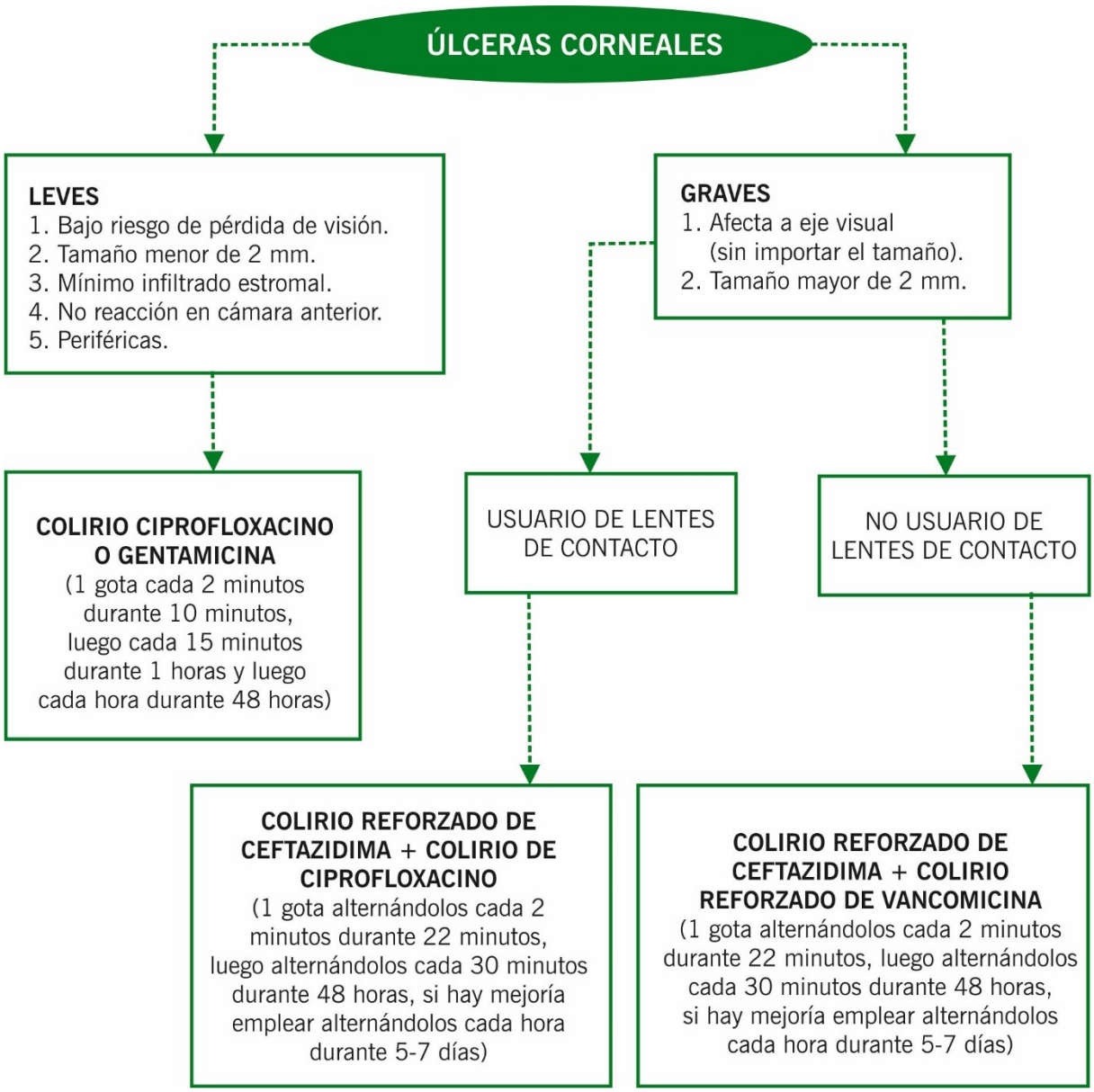
ÚLCERAS CORNEALES
LEVES
1. Bajo riesgo de pérdida de visión.
2. Tamaño menor de 2 mm.
3. Mínimo infiltrado estromal.
4. No reacción en cámara anterior.
5. Periféricas.
GRAVES
1. Afecta a eje visual (sin importar el tamaño).
2. Tamaño mayor de 2 mm.
COLIRIO CIPROFLOXACINO O GENTAMICINA
(1 gota cada 2 minutos durante 10 minutos, luego cada 15 minutos durante 1 horas y luego cada hora durante 48 horas)
USUARIO DE LENTES DE CONTACTO
NO USUARIO DE LENTES DE CONTACTO
COLIRIO REFORZADO DE CEFTAZIDIMA + COLIRIO DE CIPROFLOXACINO
(1 gota alternándolos cada 2 minutos durante 22 minutos, luego alternándolos cada 30 minutos durante 48 horas, si hay mejoría emplear alternándolos cada hora durante 5-7 días)
COLIRIO REFORZADO DE CEFTAZIDIMA + COLIRIO REFORZADO DE VANCOMICINA
(1 gota alternándolos cada 2 minutos durante 22 minutos, luego alternándolos cada 30 minutos durante 48 horas, si hay mejoría emplear alternándolos cada hora durante 5-7 días)

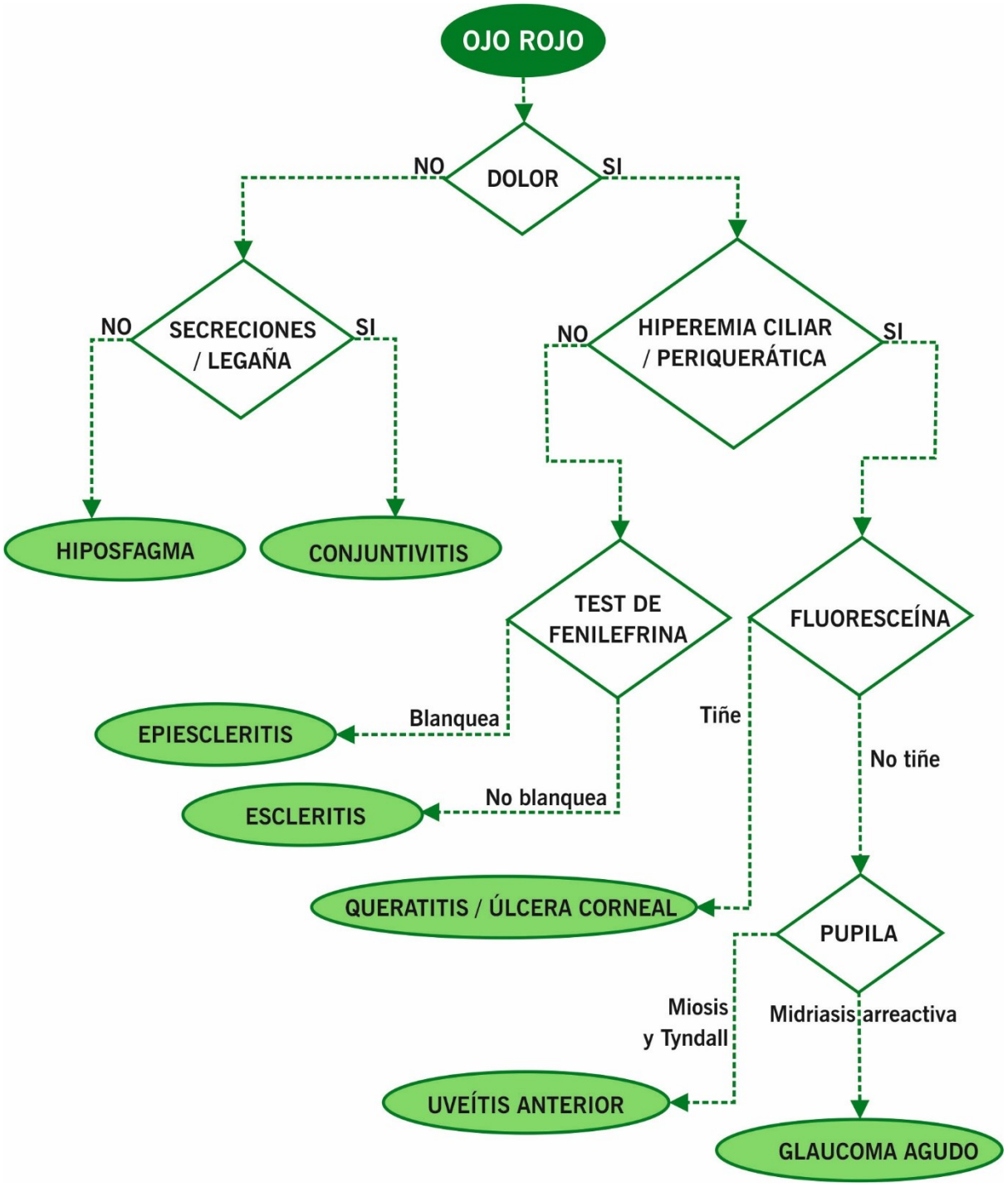
OJO ROJO
DOLOR
NO
SI
SECRECIONES / LEGAÑA
NO
SI
HIPOSFAGMA
CONJUNTIVITIS
HIPEREMIA CILIAR / PERIQUERÁTICA
NO
SI
TEST DE FENILEFRINA
FLUORESCEÍNA
Blanquea
EPIESCLERITIS
No blanquea
ESCLERITIS
Tiñe
QUERATITIS / ÚLCERA CORNEAL
No tiñe
PUPILA
Miosis y Tyndall
UVEÍTIS ANTERIOR
Midriasis arreactiva
GLAUCOMA AGUDO

PÉRDIDA SÚBITA DE VISIÓN

Matas Granados, Sergio
Muñoz Morales, Ana
López Herrero, Fernando

PATOLOGÍA VASCULAR

A. Oclusión de Arteria central de la retina: Pérdida brusca y severa de agudeza visual, habitualmente unilateral, no dolorosa. Se produce en la mayoría de los casos por un embolismo cuyo origen más frecuente es la ateroesclerosis carotídea y la valvulopatía cardiaca (coexistente a menudo con fibrilación auricular). En el fondo de ojo se observa blanqueamiento de polo posterior con respeto foveolar (mancha rojo cereza), adelgazamiento y segmentación de la columna vascular. Existe defecto pupilar aferente relativo (pupila de Marcus-Gunn). Se debe tomar la tensión arterial y realizar hemograma con VSG, bioquímica, coagulación, electrocardiograma y estudio para descartar enfermedad asociada. Se debe abordar como un caso de accidente cerebro-vascular agudo, con derivación urgente a servicio de neurología para estudio con las pruebas complementarias mencionadas.

TRATAMIENTO: sólo aplicable en las primeras 24 horas y comprende masaje ocular durante 15 minutos con lente de 3 espejos, acetazolamida 500 mg v.o., timolol 0,5% 1 gota cada 12 horas y paracentesis de cámara anterior. Control y seguimiento por oftalmología y medicina interna.

B. Obstrucción de vena central de la retina: Pérdida de visión brusca, indolora y generalmente unilateral. Se produce en la mayoría de los casos por trombosis cuyos factores predisponentes más frecuentes son: la edad avanzada, la ateroesclerosis y la hipertensión arterial. El fondo de ojo revela venas tortuosas y dilatadas, exudados, hemorragias y edema retiniano. Mismo estudio sistémico que para oclusión arterial. En pacientes sin FRCV o menores de 50 años o casos bilaterales, se debe remitir al servicio de hematología para estudio de hipercoagulabilidad.

TRATAMIENTO: AAS (100-300 mg/día); seguimiento oftalmológico.

C. Migraña retiniana o cefalea con clínica oftalmológica: Pérdida u oscurecimiento de la visión generalmente monocular, brusca y transitoria (10-15 min) que suele preceder a la cefalea. Fondo de ojo normal. Realizar estudio neurológico.

TRATAMIENTO: analgésico y profiláctico de la cefalea.

PATOLOGÍA DEL NERVIO ÓPTICO (NO)

A. Papilitis: Inflamación local de la cabeza del NO que se asocia con frecuencia a procesos inflamatorios, infecciosos y desmielinizantes. Disminución brusca de visión unilateral asociada a dolor orbitario y con los movimientos oculares. El fondo de ojo revela borramiento de los bordes papilares y levantamiento (edema de papila). Existe defecto pupilar aferente relativo, discromatopsia (Test de Ishihara alterado) y alteraciones campimétricas.

Precisa estudio neurológico y RNM.

TRATAMIENTO: En función del riesgo de progresión a esclerosis múltiple se tratará con megadosis de esteroides.

B. Neuropatía óptica isquémica no arterítica: Causa más frecuente de afectación del NO en mayores de 50 años. Factores de riesgo asociados más frecuentes: HTA, DM, hipercolesterolemia y tabaquismo. Disminución de agudeza visual monocular indolora y brusca de intensidad moderada-severa. Existe defecto pupilar aferente relativo y defecto altitudinal campimétrico. En fondo de ojo hay edema sectorial del NO que se puede acompañar de hemorragias peripapilares.

Estudio por medicina interna de factores de riesgo.

C. Neuropatía óptica isquémica arterítica: Disminución de AV intensa, brusca, indolora, unilateral con riesgo de bilateralización. Se asocia con fiebre, pérdida de peso, caudicación mandibular, cefalea temporal y polimialgia reumática. En el FO encontramos un NO edematoso y pálido con hemorragias peripapilares.

Es una emergencia y se debe tratar ante cualquier sospecha aún sin diagnóstico de certeza. Hay que solicitar VSG (> 50 mm/h), proteína C reactiva y biopsia temporal para confirmar diagnóstico.

TRATAMIENTO: megadosis de corticoides iv.

D. Papiledema: Edema de NO bilateral a veces acompañado de hemorragias peripapilares y pérdida de pulso venoso secundario a hipertensión intracraneal. AV, reflejos pupilares y visión de los colores sin alteraciones. Tenemos que descartar la existencia de proceso expansivo intracraneal y de hipertensión intracraneal benigna.

TRATAMIENTO: etiológico.

En general, ante la presencia de un paciente con edema de papila uni o bilateral se debe remitir al servicio de neurología y solicitar TAC craneal y analítica con VSG urgentes.

AFECCIONES VÍTREO-RETINIANAS

A. Desprendimiento de retina: Escotoma periférico en forma de cortina o sombra que progresa hasta afectar la visión central precedido de miodesopsias y fotopsias. El fondo de ojo muestra levantamiento de retina.

TRATAMIENTO: Precisa reposo absoluto y tratamiento quirúrgico.

B. Hemovítreo: Pérdida brusca de visión unilateral por presencia de sangre en cavidad vítrea. La causa más frecuente es la retinopatía diabética proliferativa. El fondo de ojo nos confirma el diagnóstico. Debemos realizar ecografía ocular urgente para descartar desprendimiento de retina.

TRATAMIENTO: Requiere reposo con el cabecero de la cama inclinado y seguimiento oftalmológico.

C. Patología macular: Disminución de agudeza visual con escotoma central o metamorfopsias que puede ser debido a diversas entidades. Entre las más frecuentes se encuentran la degeneración macular asociada a la edad exudativa, que afecta a personas de edad avanzada, y la coriorretinopatía central serosa, que afecta a varones jóvenes de forma brusca y se resuelve en el 80% de los casos sin tratamiento.

TRATAMIENTO: Requiere seguimiento oftalmológico.

TRAUMATISMOS OCULARES

Matas Granados, Sergio
Muñoz Morales, Ana
López Herrero, Fernando

EROSIÓN CORNEAL TRAUMÁTICA

Inyección mixta dolorosa. Se visualiza bajo filtro azul cobalto solución de continuidad epitelial tras la tinción con fluoresceína.

TRATAMIENTO: pomada antibiótica e instilación de ciclopentolato con oclusión durante 24h. Si existe riesgo de infección (portadores de lentes de contacto o trauma vegetal o con uña) puede no realizarse oclusión.

CUERPO EXTRAÑO CORNEAL

Inyección conjuntival mixta dolorosa con visualización sobre la córnea de cuerpo extraño metálico o anillo de óxido. Descartar siempre la presencia de cuerpo extraño intraocular que cursa con acusada bajada de agudeza visual, reacción inflamatoria de cámara anterior, o antecedente de impacto a gran energía.

TRATAMIENTO: extracción con aguja metálica 20-25G o con fresa oftálmica. Ciclopentolato, pomada antibiótica y oclusión 24h. Antibioterapia tópica posterior durante una semana.

CAUSTICACIONES

Constituyen una emergencia oftalmológica. El pronóstico visual depende de la gravedad de la lesión y de la inmediatez del tratamiento. Las quemaduras más graves son las producidas por álcalis por su gran capacidad de penetración en los tejidos.

TRATAMIENTO: en fase aguda instilar anestésico tópico y posterior irrigación abundante con suero fisiológico. Remitir al oftalmólogo de manera urgente. Son marcadores de severidad la afectación limbar y la extensión de la abrasión corneal. Se realizará una eliminación de los restos de partículas restantes y tejidos desvitalizados. Instilar ciclopentolato cada 8h y antibióticos tópicos de amplio espectro (preferiblemente tetraciclinas por su acción antiinflamatoria) y esteroides tópicos tipo dexametasona con frecuencia según afectación.

TRAUMATISMOS CONTUSOS

A. Iritis traumática: Dolor, disminución de agudeza visual y fotofobia tras traumatismo ocular contuso. A la exploración encontramos reacción inflamatoria de cámara anterior con precipitados endoteliales finos. Cualquier trauma contuso ocular debe ser remitido a examen oftalmológico.

TRATAMIENTO: midriasis farmacológica, metilprednisolona tópica y control de PIO con seguimiento evolutivo por oftalmología.

B. Hifema traumático: Además de lo anterior aparece sangre en cámara anterior. Es necesario descartar rotura ocular realizando TAC orbitario si es preciso. Hay que buscar lesiones oculares asociadas, medir PIO y tomar agudeza visual. El pronóstico depende de la afectación o no de otras estructuras oculares.

TRATAMIENTO: reposo absoluto, elevando el cabecero de la cama entre 30 y 45 grados. Atropina 1% o ciclopentolato 3 veces día, esteroides tópicos, ácido aminocaproico 25-50 mg/kg cada 4h durante 5 días (cuando haya resangrado). Seguimiento intenso las primeras 2 semanas. Si aumenta PIO, timolol 0.5% cada 12h. Evitar antiagregantes.

C. Perforación ocular: Dolor intenso, disminución de agudeza visual, pérdida de tono ocular... En la mayoría de los casos existe antecedente de traumatismo previo. En ocasiones se visualiza la herida filtrante al aplicar fluoresceína (Seidel positivo). Si se sospecha cuerpo extraño intraocular se debe realizar TAC de órbitas urgente y, en caso de confirmarse, añadir profilaxis antitetánica. Ante la sospecha de perforación, está contraindicada la realización de ecografía ocular. Si existen dudas sobre la existencia o no de perforación del globo ocular, debe realizarse una exploración urgente en quirófano.

TRATAMIENTO: antibioterapia tópica y sistémica, atropina o ciclopentolato, pomada dexametasona, analgesia intravenosa, antieméticos si hay náuseas o vómitos (para evitar Valsalva) y reparación quirúrgica de la solución de continuidad.

DERIVACIONES A CONSULTAS DE MEDICINA DE URGENCIAS

- Neuritis ópticas.
- Diplopias binoculares.
- NOIAs con sospecha de arteritis de la temporal.
- Uveitis posteriores de alta sospecha infecciosa (VIH, CMV, ...) en coordinación con Servicio de Infeccioso.
- Papiledema.
- HTA maligna detectada por FO.
- Traumatismos con posible afectación orbitaria, sospecha de fractura orbitaria.
- Obstrucciones arteriales retinianas.