OTORRINOLARINGOLOGÍA

Coordinadoras: Inmaculada Isorna Retamino. Ángela M. Núñez Jaldón

OTORRINOLARINGOLOGÍA 1
DISFAGIA, ODINOFAGIA 2
DISFONÍA 4
EPISTAXIS 7
OTALGIA, OTORREA 9
SINUSITIS 14
VÉRTIGO 15

Capítulo perteneciente al MANUAL CLÍNICO DE URGENCIAS del Hospital Universitario Virgen del Rocío.
ISBN: 978-84-09-24021-0
Copyright © 2020 Hospital Universitario Virgen del Rocío
Reservado todos los derechos. Cualquier forma de reproducción, distribución, comunicación pública o transformación pública de esta obra, sólo puede ser realizada con autorización de su o sus autores.

DISFAGIA, ODINOFAGIA

Terán Guamán, Daniela
Jiménez Tur, Teresa
Isorna Retamino, Inmaculada

La odinofagia es el dolor de la faringe, aumenta al tragar. A la dificultad o imposibilidad para tragar se la denomina disfagia.

PATOLOGÍA	EXPLORACIÓN
Faringitis aguda: Proceso inflamatorio que afecta la mucosa de la faringe y/o tejido linfoide faríngeo. La etiología suele ser vírica. • Cursa con odinofagia, disfagia. • Sensación de sequedad y prurito faríngeo. • A veces otalgia refleja. • Síntomas catarrales.	Orofaringe: • Mucosa faríngea eritematosa. • Engrosamiento de cordones posteriores faríngeos • Amígdalas turgentes y exudado fibrinoso en criptas. Cuello: • Adenopatías cervicales.
Amigdalitis aguda: Inflamación de las amígdalas faríngeas. Pueden ser víricas (considerar la mononucleosis infecciosa) o bacterianas. • Cursa con odinofagia y disfagia. • Cefalea. • Es frecuente la otalgia refleja. • Síntomas catarrales (vírica).	Orofaringe: • Placas puntiformes de fibrina en amígdalas palatinas. • Exudados confluentes en amígdalas y eritema faríngeo. Cuello: • Adenopatías cervicales. Laboratorio: leucocitosis con neutrofilia en las formas bacterianas, leucopenia y linfocitosis en las formas víricas. Linfomonocitosis (50% de linfocitos con 10% de atípicos). En la bioquímica encontraremos transaminasas elevadas en la **Mononucleosis infecciosa** en ocasiones.
Absceso periamigdalino: Complicación supurativa locorregional de la amigdalitis aguda. • Sospechar en pacientes con faringoamigdalitis no tratada o con mala respuesta al tratamiento instaurado. • Suelen tener voz de ocupación faríngea. • Suele cursar con trismus, odinofagia y disfagia intensa, fiebre y malestar general. • Es frecuente la otalgia refleja.	Orofaringe: • Eritema y abombamiento de un pilar periamigdalino. • Desviación de la úvula hacia el lado contrario. • Trismus. Cuello: • Adenopatías cervicales.

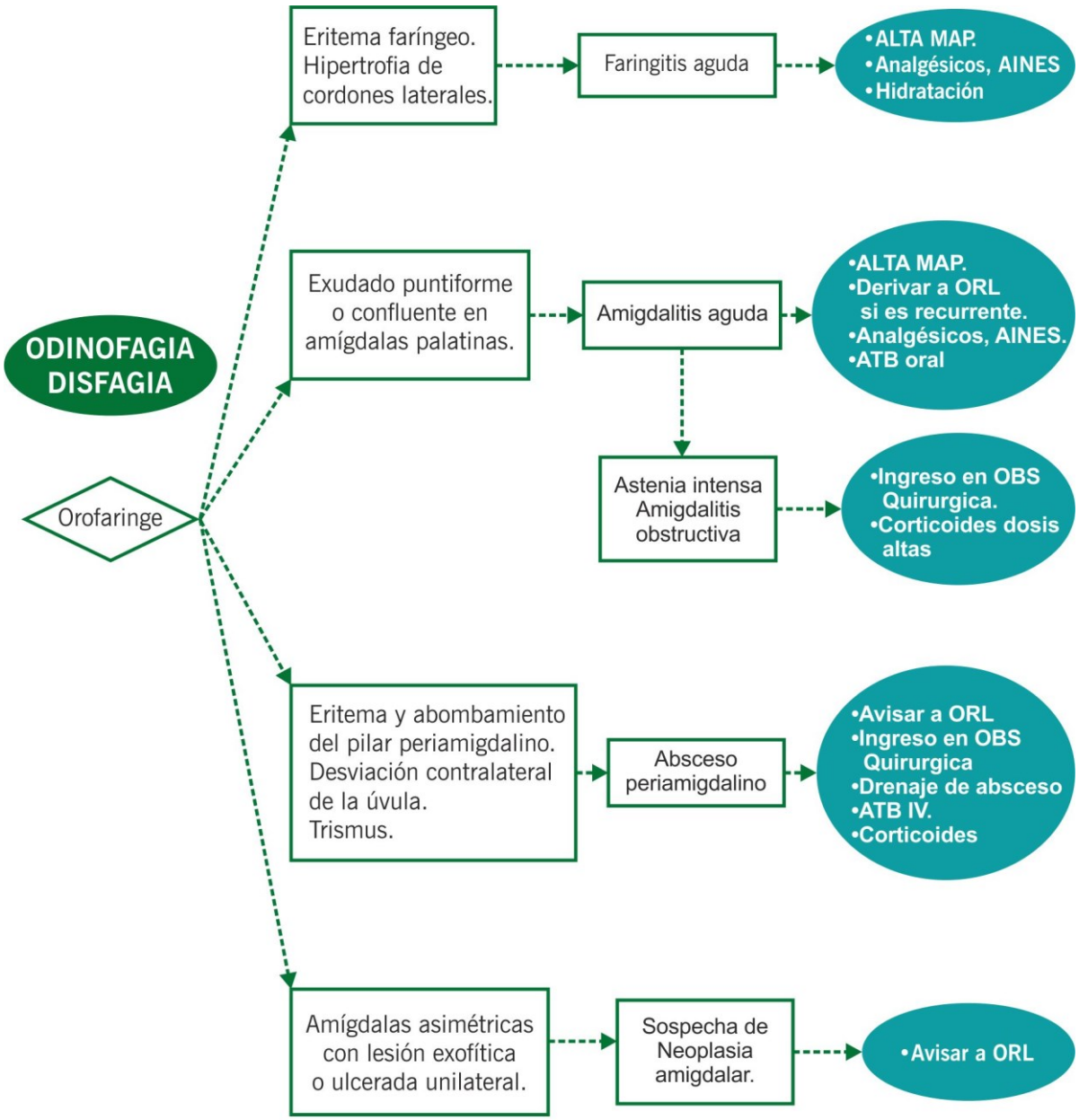

INTERCONSULTA ORL:
- Flemón o absceso periamigdalino.
- Cualquier abombamiento dentro la faringe.
- Amigdalitis hiperagudas y obstructivas que requieran ingreso.
- Si presentan disfagia absoluta o disnea.

DISFONÍA

Terán Guamán, Daniela
Jiménez Tur, Teresa
Isorna Retamino, Inmaculada

Es la pérdida del timbre normal de la voz por un trastorno funcional u orgánico de la laringe. La exploración orofaríngea es anodina.

SIGNOS Y SÍNTOMAS	DIAGNÓSTICO
Laringitis aguda: Inflamación aguda de la mucosa laríngea que se establece en un período menor a tres semanas. 1. Sospechar en pacientes con disfonía (desde una voz ronca hasta una afonía completa), sensación de tirantez y tensión vocal. 2. La disnea suele ser rara. 3. Otros síntomas acompañantes: Fiebre, tos, rinorrea, odinofagia y disfagia	**Exploración ORL:** Nasofibrolaringoscopia: Eritema y congestión de cuerdas vocales. Congestión de estructuras supraglóticas. TAC de cuello: Solo en caso de sospecha de complicación, para estudiar el estado de los cartílagos laríngeos y tejidos blandos.
Laringitis crónica: Inflamación de la mucosa laríngea de más de 3 semanas de duración. 1. La primera impresión clínica suele ser de una enfermedad neoplásica. La clínica local suele ser inespecífica. 2. Puede haber pérdida de peso, antecedente de hábito enólico y tabaquismo. 3. Otros síntomas de sospecha son: disfonía, disfagia, odinofagia, sensación de cuerpo extraño faringolaríngeo. 4. Síntomas de RGE.	**Exploración ORL:** Nasofibrolaringoscopia: Eritema y edema de estructuras laríngeas y cuerdas vocales. Pueden existir lesiones hiperqueratósicas similares a las neoplásicas que necesitaran confirmación mediante la toma de biopsia.
Disfonías organofuncionales: 1. Producen disfonía crónica como principal síntoma. 2. Pueden estar asociadas a abuso vocal como es el caso de los nódulos, a esfuerzo glótico importante como los pólipos o al tabaco como el edema de Reinke.	**Exploración ORL:** Nasofibrolaringoscopia: Se observan lesiones superficiales en las cuerdas vocales. El movimiento de las cuerdas debe ser normal y simétrico. 1. Los nódulos son simétricos en el 1/3 medio anterior de ambas cuerdas. 2. Los pólipos en general son unilaterales y de tamaño variable. 3. El edema de Reinke es bilateral.

(Continuación)

SIGNOS Y SÍNTOMAS	DIAGNÓSTICO
Cáncer de laringe: Sospechar en un paciente fumador, con disfonía de más de 15 días de evolución que no mejora con tratamiento médico. 1. Puede cursar con disnea, disfagia y odinofagia. 2. Los pacientes con tumores supraglóticos presentan sensación de cuerpo extraño, odinofagia y aclaramiento faríngeo. 3. Pueden consultar por la presencia de tumoración cervical sin síntomas faringolaríngeos.	**Exploración ORL:** Nasofibrolaringoscopia: Permite visualizar la tumoración laríngea y delimita la extensión mucosa de la lesión. Cuello: Pueden palparse adenopatías laterocervicales de características sospechosas. **TAC con contraste de cuello**: Prueba de imagen de elección para valorar características del tumor, la presencia de nódulos y metástasis.
Parálisis de cuerda vocal: 1. Sospechar en pacientes con disfonía y disnea de instauración reciente. 2. Pacientes con disfonía y disfagia, con tos durante la deglución. 3. Preguntar antecedentes de cirugía de cuello, patología torácica y neurológica.	**Exploración ORL:** Nasofibrolaringoscopia: Permite visualizar la cuerda vocal paralizada y la posición de esta, además permite explorar el movimiento de las cuerdas durante la deglución y fonación.

DISFONÍA

Disfonía asociada a sensación de tirantez, odinofagia, tos de menos de 3 semanas de evolución.	Laringitis aguda	• MAP • Reposo vocal • Analgésicos • AINES • Corticoides • ATB (bacteriana)
Disfonía asociada a odinofagia, sensación de cuerpo extraño faringolaríngeo, síntomas de RGE de más de 3 semanas de evolución	Laringitis crónica	• Derivar a ORL • Abstención de tabaco y alcohol • Analgésicos • Corticoides • IBP (RGE)
Disfonía asociada a abuso vocal, esfuerzo glótico importante o tabaquismo.	Nódulos, pólipo, edema de Reinke.	• Derivar a ORL • Reposo vocal • Analgésicos • Corticoides • Logopedia • Microcirugía
Disfonía asociada a disnea, odinofagia, disfagia, pérdida de peso, tabaquismo o adenopatías cervicales de más de 2 semanas de evolución.	Sospecha de cáncer de laringe	• Interconsulta ORL • Analgésicos • Corticoides
Disfonía de reciente aparición asociada a disnea, tos, antecedente de cirugía de cuello, patología torácica o neurológica.	Parálisis de cuerda vocal	• Interconsulta ORL • Enf. De base • Logopedia • Cirugía

INTERCONSULTA ORL:
- Disfonía de más de 15 o 20 días de evolución.
- Disfonía de reciente aparición si:
- Síntomas generales de afectación sistémica.
- Tumoraciones en cuello.
- Disfagia.
- Disnea obstructiva alta.
- Traumatismo cervical.

EPISTAXIS

Jiménez Tur, Teresa
Terán Guamán, Daniela
Medinilla Vallejo, Antonio

CONCEPTO	CLASIFICACIÓN	TRATAMIENTO
EPISTAXIS: hemorragia o sangrado nasal.	SEGÚN ORIGEN: • Epistaxis anterior: origen en los dos tercios anteriores de las fosas nasales. • Epistaxis posterior: origen en el tercio posterior de las fosas nasales. SEGÚN CAUSA: • Primarias: irritación por agentes físicos, traumatismos externos, rascado, cuerpos extraños, tumores… • Secundarias: HTA, alt. coagulación, ACO, infecciones, Rendu-Osler…	Control de TA y coagulación. Taponamiento anterior con gasa orillada o merocel.

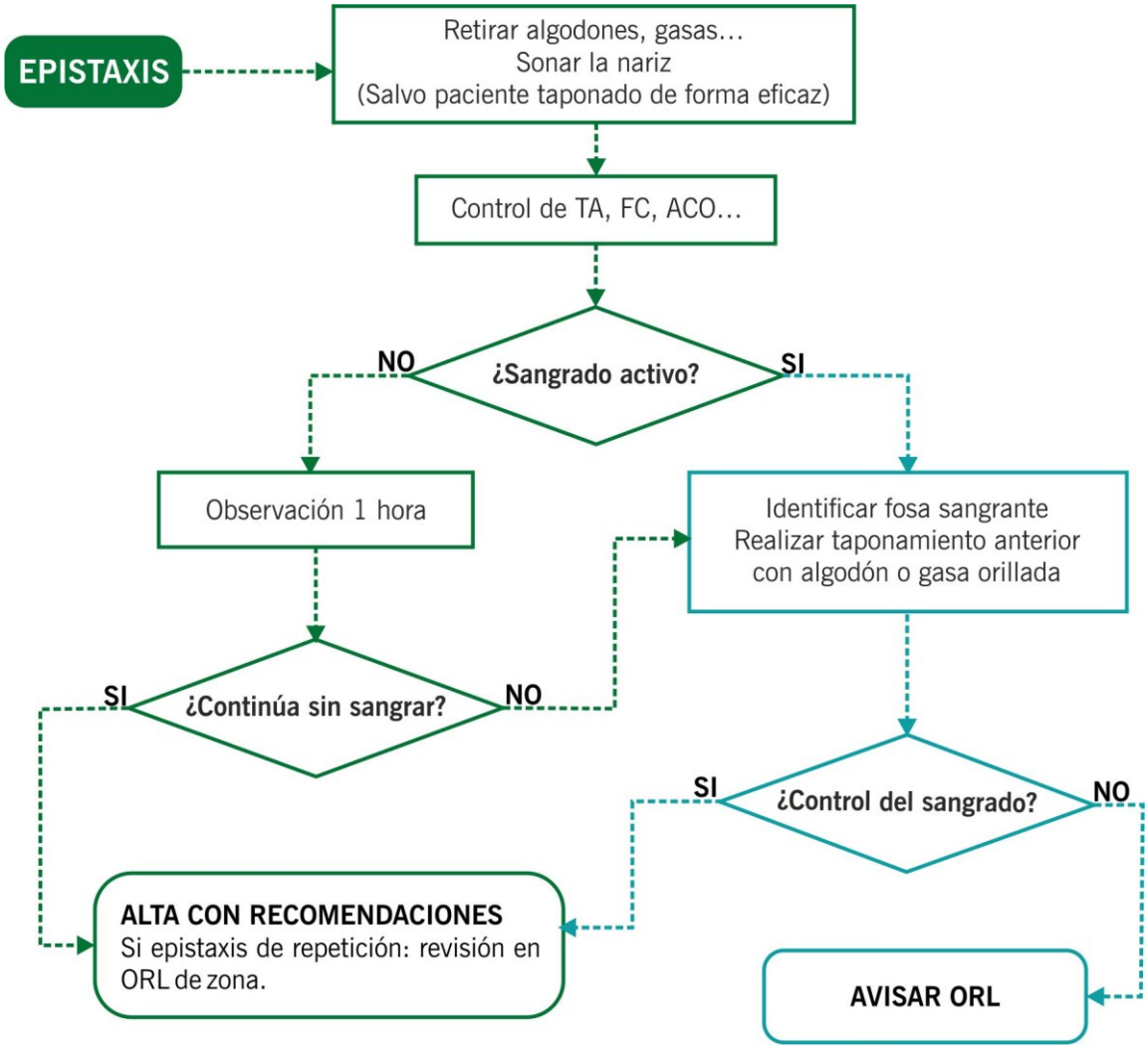

RECOMENDACIONES AL ALTA

- No tomar AAS los siguientes días. Evitar tabaco y alcohol
- Dormir con el cabecero elevado. No manipularse la nariz.
- Evitar la exposición al sol y comidas muy calientes.
- Un paciente taponado suele manchar el tapón con líquido serohemático, sin que ello signifique una nueva hemorragia.
- Si nuevo sangrado nasal debe realizar compresión digital 10 minutos, y en caso de que no ceda acudir de nuevo a urgencias.
- Retirada de taponamiento en 48 horas en su centro de atención primaria.

OTALGIA, OTORREA

Jiménez Tur, Teresa
Terán Guamán, Daniela
Medinilla Vallejo, Antonio

CONCEPTO	PATOLOGÍA	EXPLORACIÓN
OTALGIA: dolor de localización auricular.	**Otitis externa:** infección bacteriana aguda a nivel del CAE. (Otitis de las piscinas).	Signo del trago positivo (dolor al presionar el cartílago tragal). Otoscopia: Inflamación del CAE. Imposibilidad para realizar la otoscopia. Otorrea (Supuración).
	Otomicosis: infección fúngica del CAE. (Clásicamente pacientes que han realizado múltiples tratamientos con antibióticos orales y tópicos sin resultado).	Signo del trago dudoso Prurito. Sensación ocupación. Otalgia. Otoscopia: • Inflamación del CAE. • Otorrea micótica. (blanquecina algodonosa o con hifas negruzcas).
	Otitis media aguda: infección aguda a nivel de oído medio. (Puede haber antecedentes de catarros de vías altas).	Signo del trago negativo. Dolor. Hipoacusia. Fiebre. Malestar general. Otoscopia: • CAE normal. • Tímpano enrojecido y abombado. *OMA supurada: perforación timpánica + otorrea en CAE asociado a disminución del dolor.
	Ototubaritis: inflamación de la trompa de Eustaquio que produce disminución de la ventilación del oído medio. • Sensación de taponamiento ótico. • Hipoacusia. • Autofonía (La voz retumba dentro de cabeza). Otitis media aguda supurada.	Otoscopia normal.

(Continuación)

CONCEPTO	PATOLOGÍA	EXPLORACIÓN
OTORREA: secreción a través del oído	Otitis media aguda supurada.	Ver Otalgia.
	Otomicosis.	Ver otalgia.
	Otitis media crónica activa: infección crónica del oído medio con perforación timpánica antigua. No asocia otalgia.	Signo del trago negativo Otoscopia: • Otorrea. • Perforación timpánica.
OTORRAGIA: sangrado a través del oído	**Miringuitis Bullosa:** Otodinia intensa tras catarro de vías altas. El dolor cede cuando comienza la otorragia. Sensación de taponamiento ótico.	Vesículas en tímpano y pared posterior. Presencia de sangre fresca o coagulada en CAE.
	Traumatismos. Otitis media aguda supurada.	Presencia de sangre fresca o coagulada en CAE.

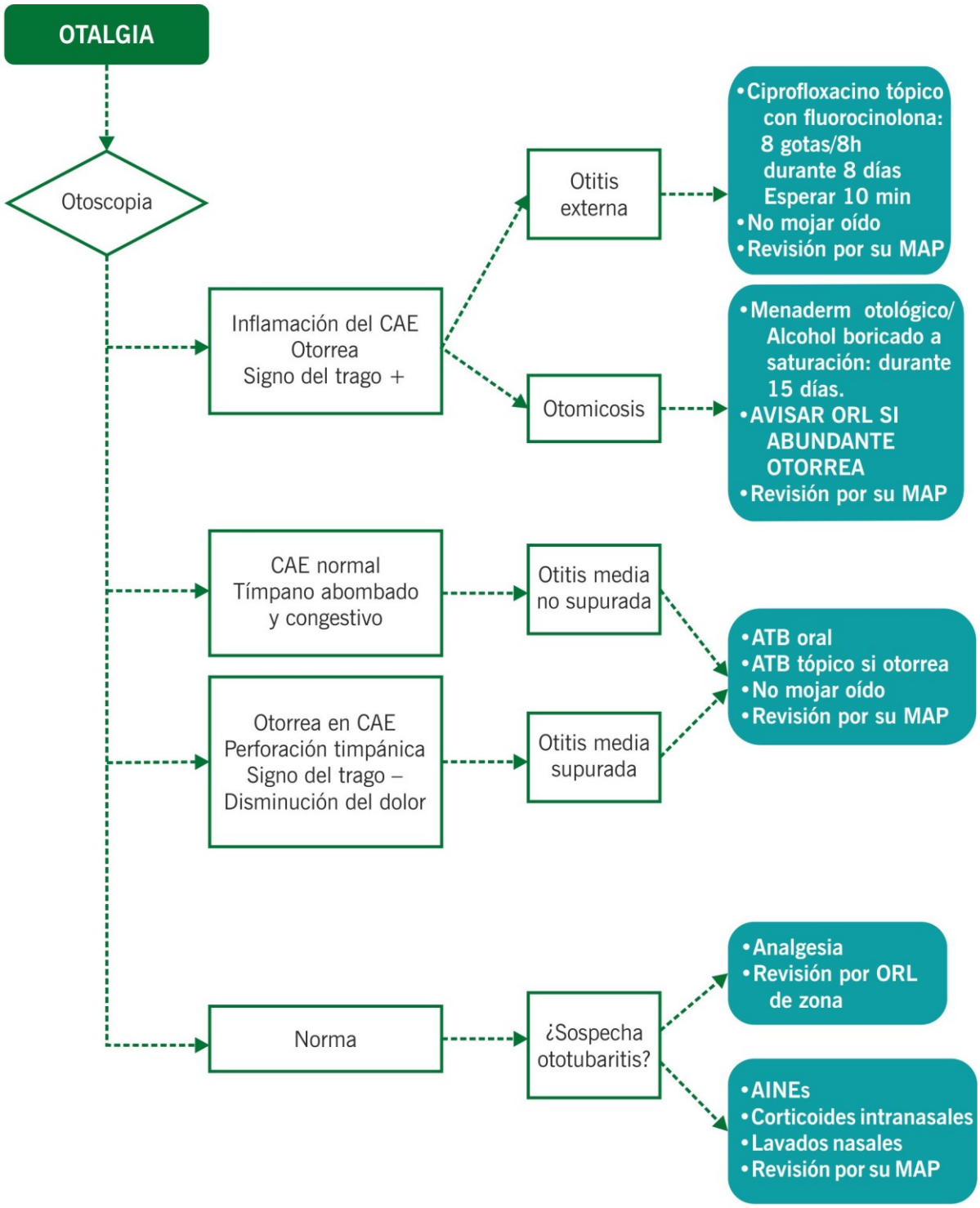

AVISAR ORL SI:

-Otitis media aguda complicada: fiebre alta no complicada, mastoiditis, vértigo rotatorio, parálisis facial, cefalea intensa, signos meníngeos.
-Sospecha de pericondritis u otohematoma: edema, eritema doloroso, fluctuación del pabellón auricular.
-Sospecha de Sd. Ramsay Hunt: Vesículas en el pabellón auricular, parálisis facial
-Otitis externa con edema intenso que impide la entrada de gotas en el CAE o con necesidad de aspiración en otomicosis.

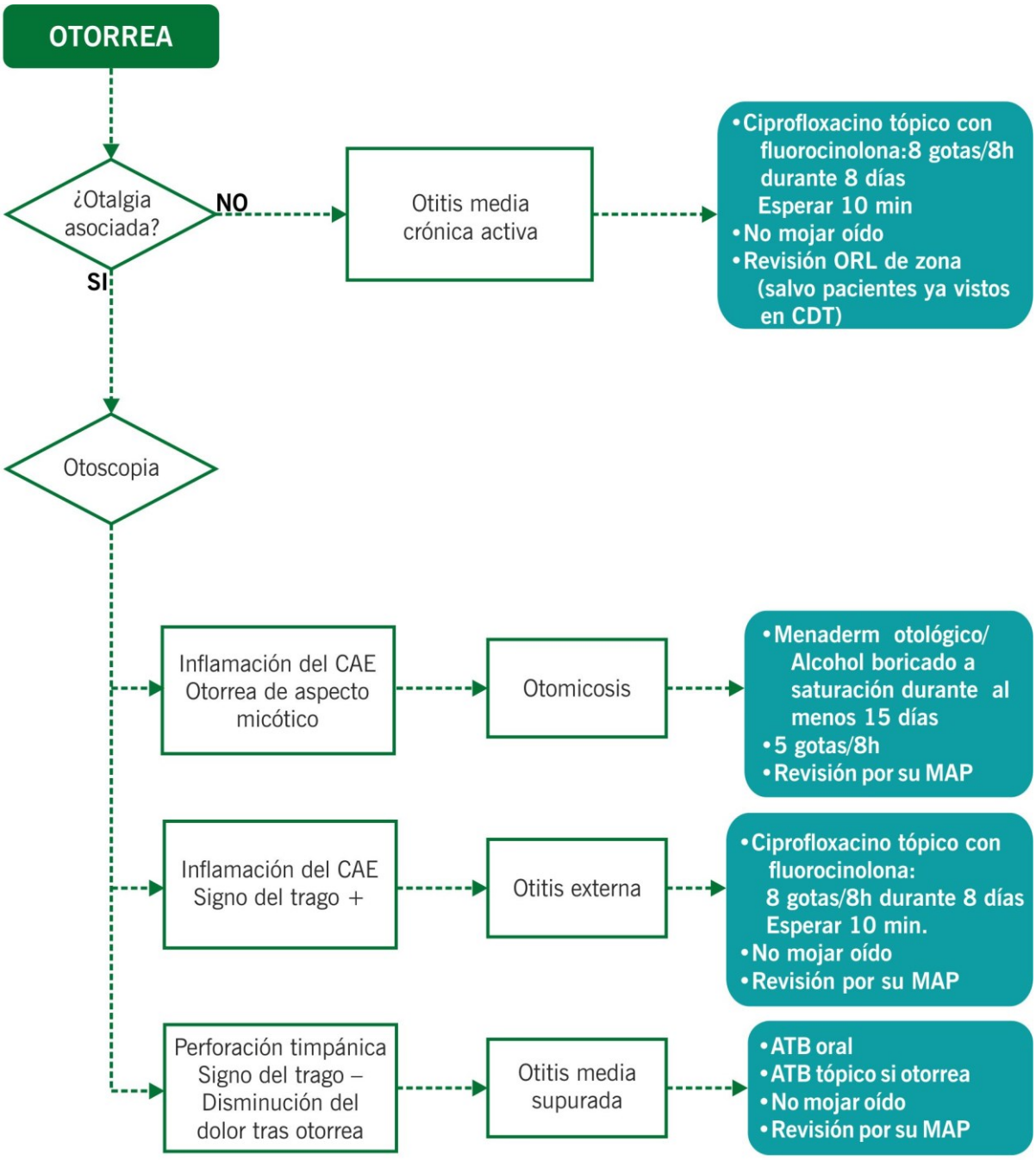

AVISAR ORL SI:

- Otitis media aguda complicada: fiebre alta no complicada, mastoiditis, vértigo rotatorio, parálisis facial, cefalea intensa, signos meníngeos.
- Otitis externa con edema intenso que impide la entrada de gotas en el CAE o con necesidad de aspiración en otomicosis.

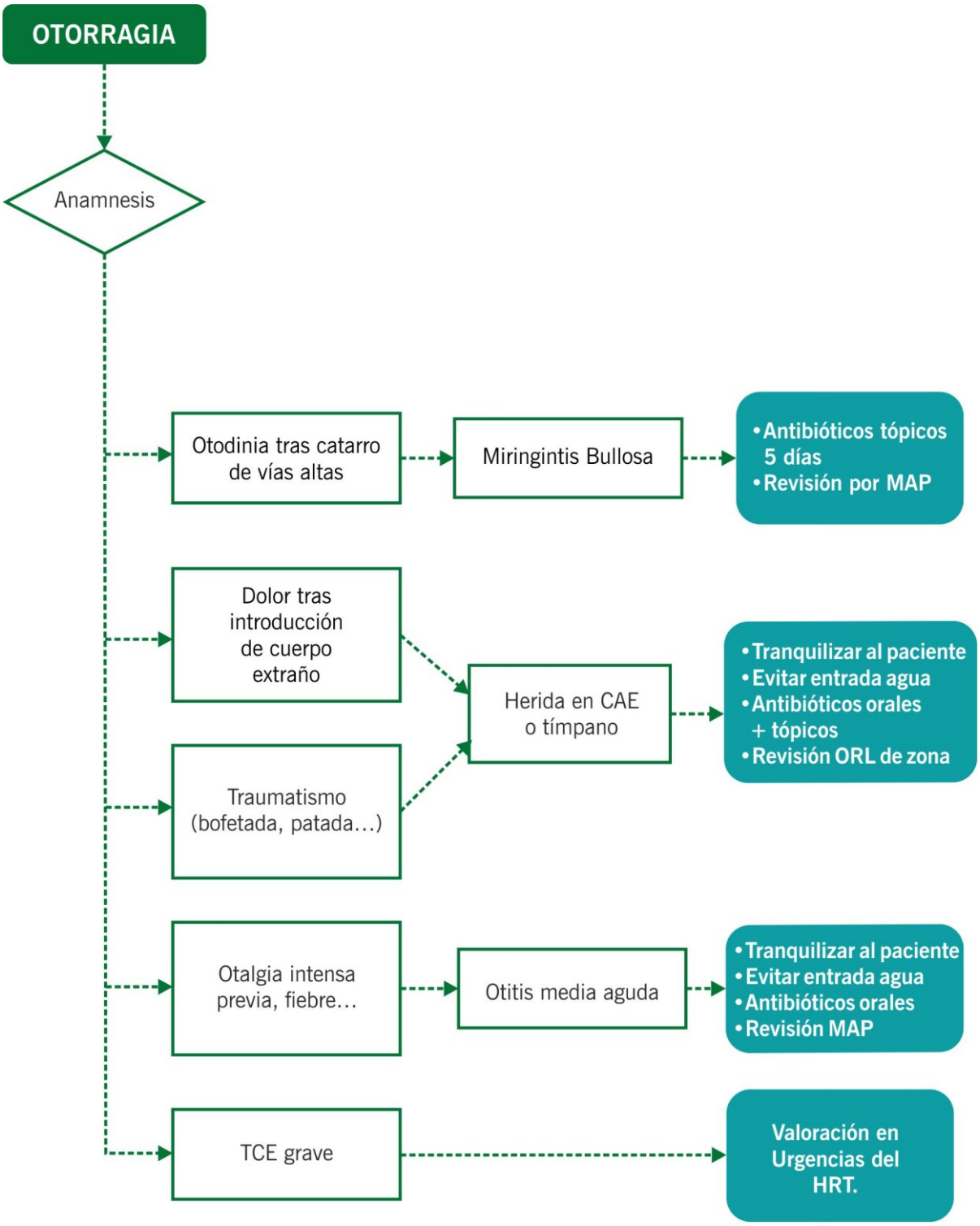

AVISAR ORL SI:

-Sangrados intensos e incoercibles

-Sangrado asociado a: fiebre alta no controlada, vértigo, parálisis facial periférica, otalgia muy intensa

SINUSITIS

Jiménez Tur, Teresa
Terán Guamán, Daniela
Isorna Retamino, Inmaculada

CONCEPTO

SINUSITIS (Rinosinusitis): inflamación de una o varias cavidades nasosinusales.

- Aguda: Menos de 4 semanas.
- Crónica: Más de 3 meses.

SIGNOS Y SÍNTOMAS

- Cuadro catarral.
- Dolor facial.
- Dolor a la palpación de senos.
- Bloqueo nasal.
- Cefalea.
- Rinorrea mucopurulenta.
- Fiebre.

*Sinusitis complicada:

- Edema orbitario, diplopía…
- Afectación intracraneal.

TRATAMIENTO

- Lavados nasales.
- Corticoides intranasales.
- Descongestionantes. nasales si obstrucción nasal.
- AINEs y analgésicos.
- Antibiótico oral.
- Corticoides orales.

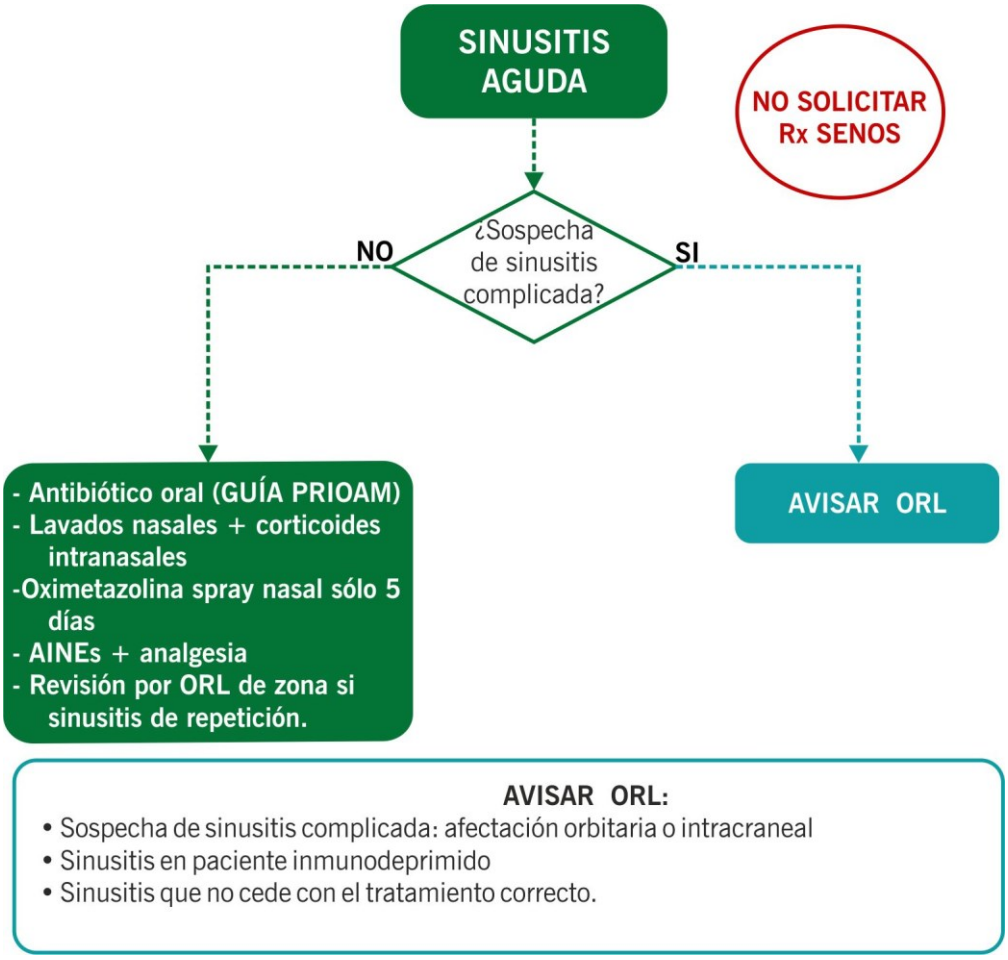

VÉRTIGO

Terán Guamán, Daniela
Jiménez Tur, Teresa
Medinilla Vallejo, Antonio

CONCEPTO	CAUSAS	DIAGNÓSTICO
VÉRTIGO: Sensación de movimiento del entorno o de sí mismo en ausencia de movimiento real.	**Vértigo posicional paroxístico benigno (VPPB):** Crisis de vértigo horizontorotatorio, autolimitadas y de breve duración, que se producen tras determinados movimientos cefálicos o corporales. • Puede ser idiopático (70%) o secundario a traumatismos craneoencefálicos, vestibulopatías o reposo prolongado en cama. • Ocurren cuando el paciente se acuesta, se levanta o se da vuelta en la cama, al extender la cabeza o agacharse.	**Prueba de Dix-Hallpike:** Se produce nistagmo. • Horizontorotatorio. • De breve duración, no suele superar los 60 segundos. Se agota.
	Neuronitis vestibular: Déficit vestibular agudo sin síntomas auditivos acompañantes. Suele durar 48 – 72 horas. • El paciente siente vértigo, intensas náuseas y vómitos. • Antecedente de cuadro catarral días o semanas previas. • Dificultad para mantener la bipedestación e imposibilidad de caminar. • Los movimientos empeoran la sintomatología.	**Exploración oculomotora:** • Nistagmo horizontorotatorio espontáneo, con fase rápida hacia el lado sano. **Exploración postural:** • Prueba de Romberg (+) con pulsión o caída hacia el lado afecto. • Test de los índices de Barany (+): Desviación bilateral, simétrica y en el plano horizontal de los índices hacia el lado afecto. • Test de Unterberger (+): Rotación del eje corporal hacia el lado afecto.
	Enfermedad de Ménière: Episodios de vértigo debido a déficit vestibular. Suelen durar varios días y ser paroxísticos. • Sospechar en pacientes con la triada clásica: vértigo + hipoacusia + acúfenos.	**Exploración oculomotora:** • Nistagmo horizontorotatorio espontáneo, con fase rápida hacia el lado sano. **Exploración postural:** • Prueba de Romberg (+) con pulsión o caída hacia el lado afecto. • Test de los índices de Barany (+): Desviación bilateral, simétrica y en el plano horizontal de los índices hacia el lado afecto. • Test de Utnberger (+): Rotación del eje corporal hacia el lado afecto.

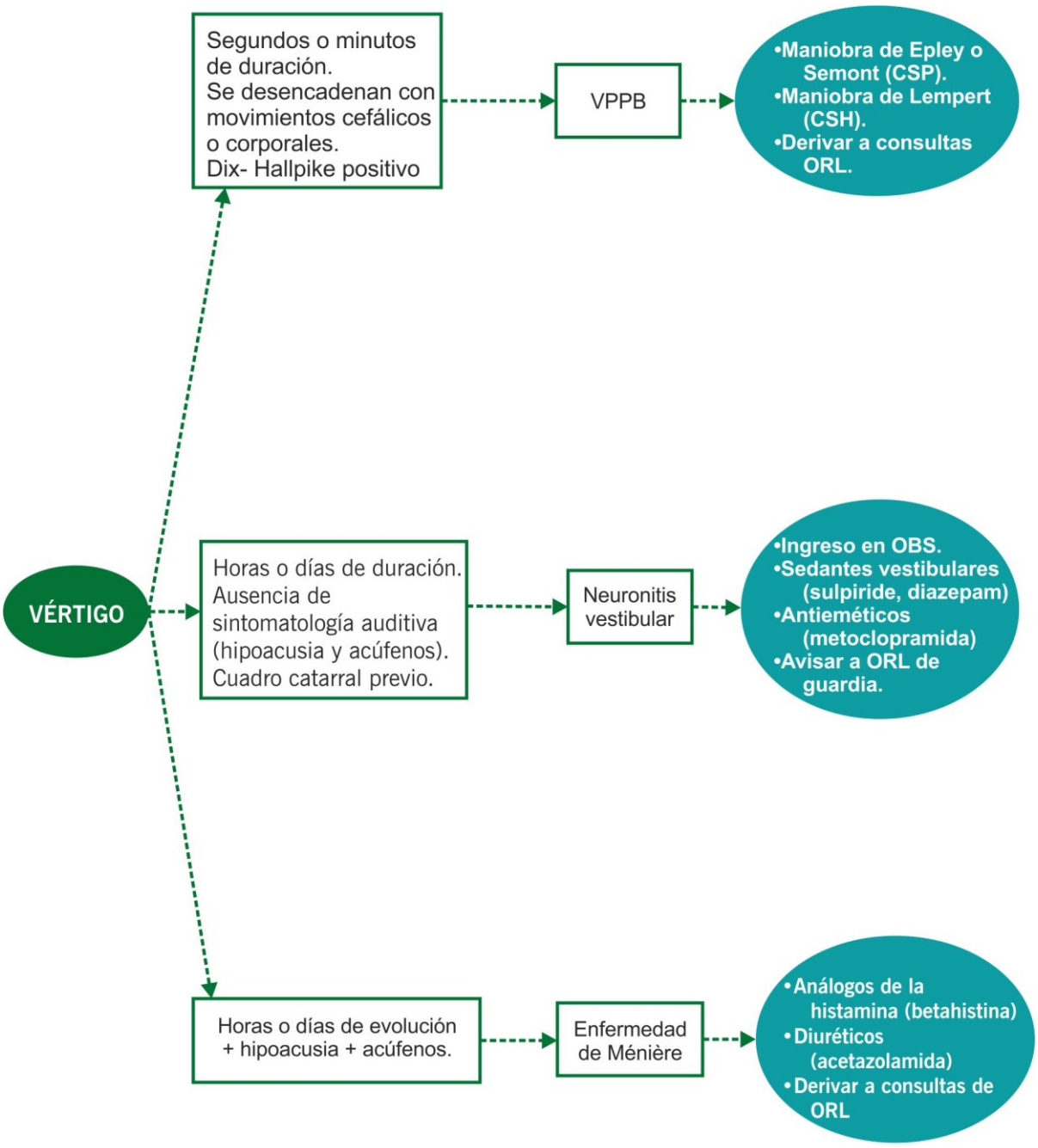

Avisar a ORL si:
- Vértigo + otalgia intensa, otorrea, parálisis facial o TCE.
- Neuronitis vestibular.
- Enfermedad de Ménière que no mejora con la medicación.