VASCULAR

Coordinadores: Francisco Manresa Manresa. Ángela M. Núñez Jaldón

VASCULAR 1
ISQUEMIA ARTERIAL PERIFÉRICA 2
SÍNDROME VARICOSO COMPLICADO 7
ÚLCERAS 12

ISQUEMIA ARTERIAL PERIFÉRICA

Aragón Ropero, Pedro Pablo
Manresa Manresa, Francisco
Quintero Pérez, Claudia

La isquemia arterial periférica o enfermedad arterial periférica (EAP) es un conjunto de síntomas y signos que aparecen como consecuencia de la reducción del flujo sanguíneo arterial en las extremidades, especialmente en miembros inferiores. En la mayoría de las ocasiones el proceso patológico subyacente es la aterosclerosis, siendo muy frecuente la coexistencia de enfermedad vascular a nivel cerebral y coronaria en este tipo de pacientes. La EAP afecta a un 15- 20 % de los sujetos mayores de 70 años en nuestro medio.

Factores de riesgo para la presencia de EAP: Edad, sexo varón, el tabaco, la hipertensión, la diabetes mellitus, la dislipemia y la hiperhomocisteinemia.

El diagnóstico es fundamentalmente clínico, siendo el índice tobillo brazo (ITB) la principal prueba no invasiva que nos orienta a la presencia de una posible enfermedad arterial oclusiva en miembros inferiores5.

La clínica de los pacientes con isquemia arterial periférica se estratifica según la escala de Fontaine en 4 estadios:

- Estadio I: pacientes asintomáticos con ITB <0.9.
- Estadio II: pacientes con claudicación intermitente. Se subdivide en estadio IIa cuando la claudicación es a más de 150 metros y en estadio IIb cuando es a menos de 150 metros.
- Estadio III: pacientes con dolor de reposo.
- Estadio IV: pacientes con lesiones tróficas (necrosis o gangrena).

Los pacientes con EAP grado III y IV presentan una isquemia crítica que podría ser subsidiaria de tratamiento urgente.

SÍNDROME DE ISQUEMIA CRÓNICA

Se conoce como síndrome de isquemia crónica (SIC) al conjunto de síntomas y signos derivados de la enfermedad arterial oclusiva y progresiva a lo largo del tiempo en las extremidades.

El diagnóstico es fundamentalmente clínico. Diferenciamos entre aquellos pacientes en los que predomina la clínica de claudicación intermitente, y por tanto que requerirán un estudio y seguimiento en las Consultas Externas de Cirugía Vascular, y aquellos pacientes que presentan dolor, parestesias en reposo o lesiones tróficas isquémicas que podrían requerir una valoración y manejo urgente.

La entrevista clínica y la exploración física normalmente son suficientes para orientarnos hacía el diagnostico de SIC. Además de la claudicación intermitente, el dolor y las lesiones, existen otros signos que nos pueden orientar hacia la presencia de un compromiso vascular por insuficiencia arterial crónica como la ausencia de pulsos distales, la frialdad, la palidez o la eritrosis, el retraso del relleno capilar y la ausencia de vello distal en miembros inferiores.

Pruebas complementarias como un hemograma, una bioquímica y una radiografía de pie, pueden ser fundamentales para descartar la afectación sistémica o la osteomielitis en caso de lesiones isquémicas sugestivas de infección.

El tratamiento depende de manera directa del estadio en que se encuentre la enfermedad y de los signos de urgencias que puedan existir como el dolor, la progresión de las lesiones y la infección de las mismas.

Los pacientes claudicantes serán subsidiarios de tratamiento médico mediante medidas higiénico-dietéticas, el manteniendo de un estilo de vida acorde con la disminución de los factores de riesgo cardiovascular y una terapia antiagregante y/o vasodilatadora. En Consultas Externas los pacientes claudicantes a cortas distancias que no responden a tratamiento médico, se podría valorar el beneficio de tratamiento invasivas de revascularización.

Los pacientes con dolor de reposo (SIC III) o lesiones tróficas (SIC IV) presentan una isquemia crítica que precisará valoración por parte de Cirugía Vascular, evaluando la posibilidad de tratamiento quirúrgico. En los pacientes que presentan lesiones isquémicas, es fundamental descartar la presencia de ulceraciones sobre infectadas que puedan precisar tratamiento antibiótico, así como la realización de un cultivo.

SÍNDROME DE ISQUEMIA AGUDA

Se entiende por isquemia aguda periférica a la ausencia o disminución brusca de flujo arterial en una extremidad. La isquemia aguda es una entidad frecuente en la actualidad. Según el estudio de Esteban se estimaba en 35 casos/100.000 hab./año10. Además, se acompaña de una elevada morbimortalidad. La clínica más inmediata se traduce en dolor intenso y agudo, acompañado de frialdad y palidez del miembro con ausencia de pulsos. A medida que progresa la clínica aparece disminución de la sensibilidad y parestesias, seguidos de paresia motora, rigidez muscular y parálisis. En etapas más avanzadas pueden objetivarse livideces como signos de isquemia irreversible. Existen 2 causas principales de síndrome de isquemia aguda periférica:

- Embolia. El 80 % de origen cardiaco. Lo más frecuente en estos casos es una arritmia como la fibrilación auricular. El 20 % restante son otras causas no cardiacas de embolia como aneurismas abdominales, aneurismas poplíteos o placas ateroscleróticas del eje aorto-iliaco.
- Trombosis. Habitualmente como complicación de una estenosis arterial previa. Son por tanto pacientes con isquemia crónica agudizada. En estos casos la clínica no suele ser tan florida como en la embolia gracias a la colateralidad que los pacientes con isquemia crónica desarrollan a lo largo del tiempo. La ausencia de pulsos distales en el miembro contralateral o una historia de claudicación intermitente previa, junto con una clínica de isquemia aguda parcialmente compensada, pueden orientarnos hacia este diagnóstico.
- Otras: Traumatismo, disección.

El diagnóstico de un síndrome de isquemia aguda (SIA) es fundamentalmente clínico. Ante la sospecha, es necesario un ECG para orientar sobre el origen embolígeno cardiaco y una analítica completa con coagulación y CPK para valorar el daño por isquemia muscular.

El tratamiento del SIA depende de la causa del mismo y la situación clínica, siendo en la mayoría casos una emergencia quirúrgica que únicamente puede ser solventada mediante una embolectomía arterial +/- fasciotomía del miembro. Dada la rápida progresión del cuadro hacia una situación irreversible que puede comprometer la extremidad y la vida del paciente, el planteamiento urgente del síndrome de isquemia aguda es fundamental para éxito terapéutico.

DEFINICIÓN	SIGNOS Y SÍNTOMAS	DIAGNÓSTICO
• SÍNDROME ISQUEMIA CRÓNICA ESTADIO III • SÍNDROME DE ISQUEMIA CRÓNICA ESTADIO IV • ISQUEMIA ARTERIAL AGUDA	• Pacientes con isquemia arterial periférica. Antecedentes de claudicación. • Dolor de reposo. • Pacientes con isquemia arterial periférica crónica con lesiones tróficas. • Cese brusco de la vascularización arterial de un miembro. La extremidad de manera aguda presenta palidez, frialdad, ausencia de pulsos y dolor.	• Clínico. • ITB. • Valorar la necesidad de prueba de imagen preferente/urgente para plantear posible revascularización. • Clínico. • ITB. • Valorar la necesidad de prueba de imagen preferente/urgente para plantear posible revascularización. • Clínico. • ITB. • Valorar la necesidad de prueba de imagen preferente/urgente para plantear posible revascularización.

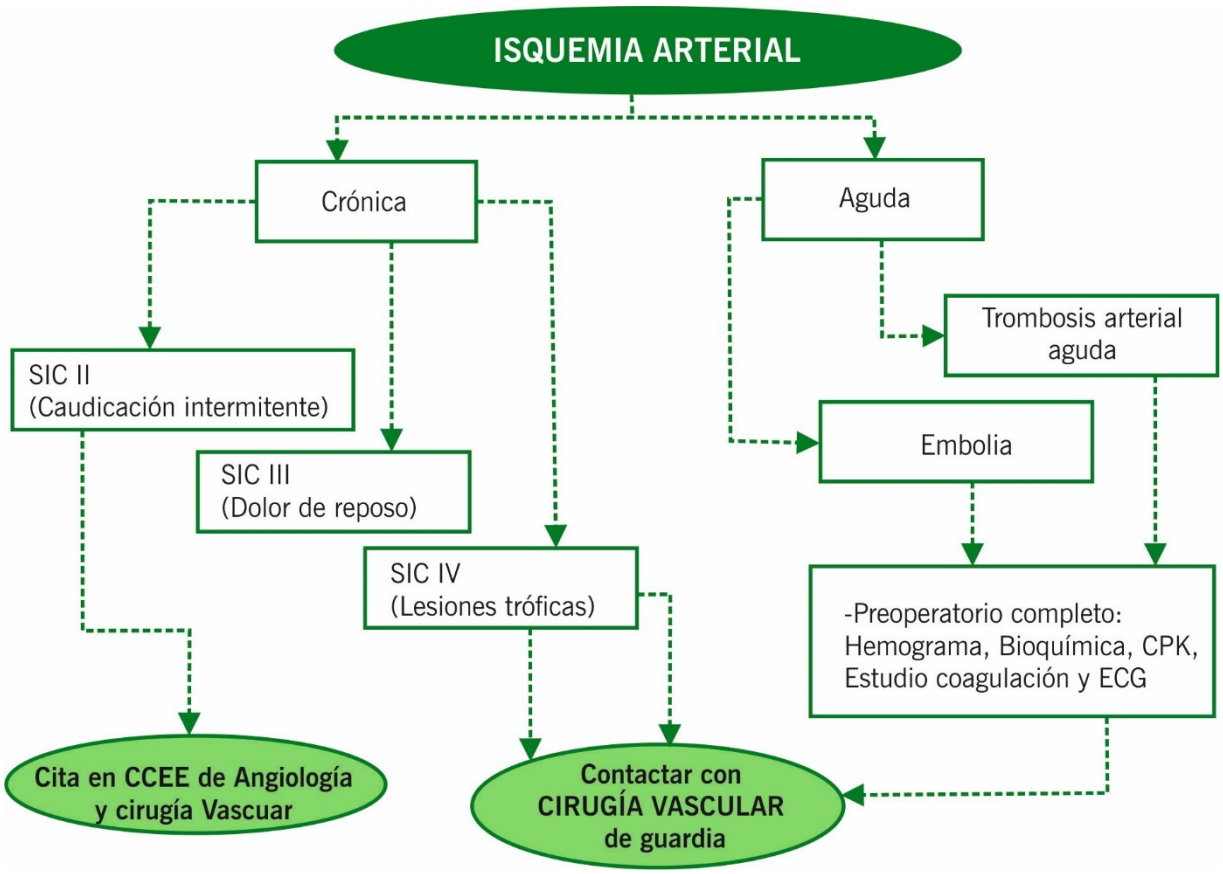

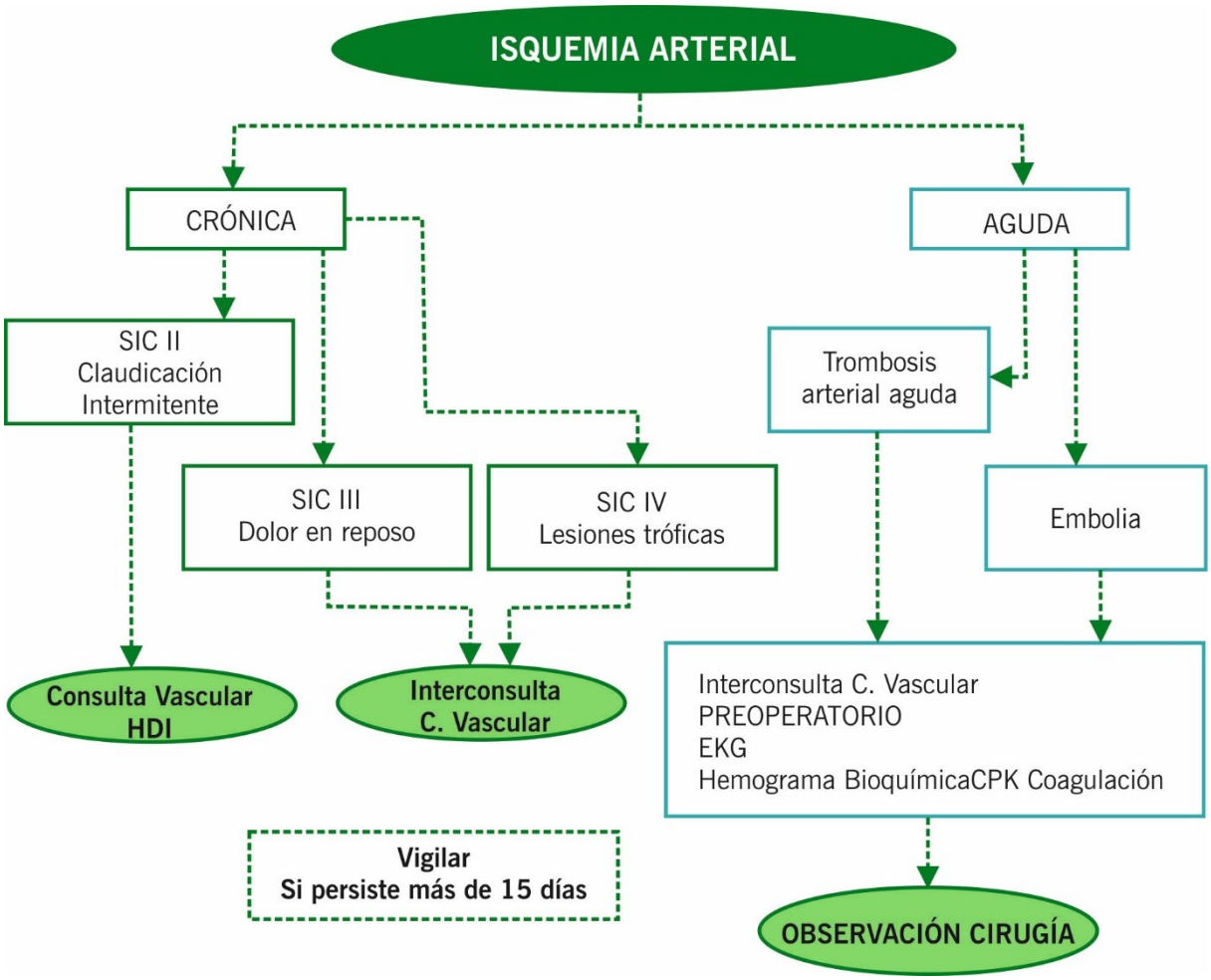
ISQUEMIA ARTERIAL
CRÓNICA
AGUDA
SIC II
Claudicación
Intermitente
Trombosis
arterial aguda
SIC III
Dolor en reposo
SIC IV
Lesiones tróficas
Embolia
Consulta Vascular
HDI
Interconsulta
C. Vascular
Interconsulta C. Vascular
PREOPERATORIO
EKG
Hemograma BioquímicaCPK Coagulación
Vigilar
Si persiste más de 15 días
OBSERVACIÓN CIRUGÍA

BIBLIOGRAFÍA

1. Greenland P, Knoll MD, Stamler J, et al. Major risk factors as antecedents of fatal and nonfatal coronary heart disease events. JAMA.2003;290:891-7.
2. Hirsch AT, Treat-Jacobson D, Lando HA, Neaton JD, Dyer AR, Garside DB, et al. The role of tobacco cessation, antiplatelet and lipid-lowering therapies in the treatment of peripheral arterial disease. Vasc Med. 1997;2:243-51.
3. Criqui MH, Fronek A, Barrett-Connor E, Klauber MR, Gabriel S, Goodman D. The prevalence of peripheral arterial disease in a defined population. Circulation. 1985;71:510-51.
4. Ouriel K. Peripheral arterial desease. Lancet. 2001;358:1257
5. Norgren L, Hiatt W, Dormandy J, Nehler M, Harris K, Fowkes F. Inter-Society Consensus for the Management of Peripheral Arterial Disease (TASC II). Eur J Vasc Endovasc Surg. 2007;33:S1-S75
6. Beebe HG, Dawson DL, Cutler BS, DeMariobus CA, Hagino RT, Currier JA, et al. A new pharmacological treatment for intermittent claudication: Results of a randomized, multicenter trial.Arch Intern Med. 1999;159:2041-50.
7. Ingolfsson IO, Sigurdsson G, Sigvaldason H, Thorgeirsson G, Sigfusson N. A marked decline in the prevalence and incidence of intermittent claudication in Icelandic men 1968-1986: a strong relationship to smoking and serum cholesterol: the Reykjavik Study. J Clin Epidemiol. 1994;47:1237-43
8. Beebe HG, Dawson DL, Cutler BS, DeMariobus CA, Hagino RT, Currier JA, et al. A new pharmacological treatment for intermittent claudication: Results of a randomized, multicenter trial.Arch Intern Med. 1999;159:2041-50.
9. Norgren L, Hiatt W, Dormandy J, Nehler M, Harris K, Fowkes F. Inter-Society Consensus for the Management of Peripheral Arterial Disease (TASC II). Eur J Vasc Endovasc Surg. 2007;33:S1-S75.
10. Estevan J.M.: Epidemiología de la isquemia aguda; inc. F. Vaquero. Isquemias agudas. Ed. Uriach 1994 pag 438.

SÍNDROME VARICOSO COMPLICADO

Manresa Manresa, Francisco
Aragón Ropero, Pedro Pablo
Quintero Pérez, Claudia

La insuficiencia venosa crónica (IVC) de extremidad inferior es el trastorno vascular más común. Se refiere a la presencia de anomalías morfológicas (dilatación venosa) o funcionales (por ejemplo, reflujo venoso).

Las varices constituyen uno de los signos más importantes y frecuentes del síndrome de IVC. Se comportan como una enfermedad crónica que afecta directamente a la calidad de vida de los pacientes. Las venas varicosas son venas subcutáneas dilatadas y tortuosas de más de tres milímetros de diámetro, que pueden afectar las venas superficiales, a las venas safenas o a las tributarias de éstas.

Si se dejan a su evolución natural pueden producir complicaciones graves como tromboflebitis, varicorragias y úlceras crónicas. La incidencia de estas complicaciones aumenta con la severidad de las varices y el tiempo de evolución.

TROMBOFLEBITIS SUPERFICIAL

El diagnóstico es clínico y presenta dolor, sensibilidad, induración y eritema a lo largo de una vena superficial. El dolor e inflamación en una vena en ausencia de trombo se define como flebitis superficial. Si está acompañada de trombosis con cordón venoso engrosado o posteriormente identificado con estudios de imagen, se prefieren los términos tromboflebitis superficial o trombosis venosa superficial (TVS). Cuando la tromboflebitis se produce en las venas axiales (vena safena grande, vena safena pequeña) hablamos de trombosis venosa superficial. Éstas pueden provocar tromboembolismo pulmonar, especialmente cuando afecta a la porción proximal de la misma.

Sin complicaciones y con bajo riesgo de tromboembolismo pulmonar (TEP) (segmento venoso afectado <5 cm, alejado de la unión safenofemoral o safenopoplítea, sin factores de riesgo médico) el manejo inicial de la tromboflebitis superficial, consiste en medidas de soporte como en la elevación de las extremidades inferiores, compresas tibias o frías, antiinflamatorios no esteroideos (AINES) y medidas de compresión. Este tratamiento se dirige principalmente a aliviar los síntomas y prevenir la propagación del trombo en el sistema venoso profundo.

Se sugiere la anticoagulación para pacientes con enfermedad no complicada pero más extensa que aumenta el riesgo de TEP, particularmente aquellos con trombosis venosa superficial que se acerca al sistema venoso profundo a través de la unión safenofemoral. La decisión de anticoagular al paciente cuando el trombo se acerca al sistema venoso profundo en otros sitios (unión safenopoplítea, venas perforantes) debe ser individualizada.

Aunque la flebitis y la trombosis de las venas superficiales de las extremidades inferiores tienen más probabilidades de ocurrir en las venas varicosas, las venas no varicosas se ven afectadas en el 5 al 10 % de los pacientes. En ausencia de venas varicosas, la flebitis y la trombosis de las venas superficiales de las extremidades inferiores pueden ser un marcador de un estado de hipercoagulabilidad o malignidad, por lo que el paciente debe ser evaluado.

VARICORRAGIA

Las venas reticulares o las venas varicosas que son superficiales o se encuentran cerca de las prominencias óseas son propensas a la hemorragia. La varicorragia es una complicación rara, alarmante y potencialmente grave. El sangrado puede ser espontáneo o producirse por alguna pequeña erosión de la piel. Su tratamiento es la compresión y la elevación del miembro.

En pacientes con varicorragia recurrente se puede plantar si son candidatos para la escleroterapia o la ligadura / escisión de las venas, según la ubicación de la vena, y se debe realizar un examen doppler para identificar cualquier reflujo subyacente, que se pueda tratar para reducir el riesgo de recurrencia.

ÚLCERA VARICOSA

La IVC es una causa frecuente de úlceras de las extremidades inferiores. Su presencia caracteriza el grado más avanzado de IVC. La fisiopatología de la úlcera venosa es compleja; en ella se combinan el reflujo, las obstrucciones, fallos en la bomba muscular, alteraciones en la microcirculación, fenómenos inflamatorios, disfunción endotelial, alteraciones en el drenaje linfático, traumatismos, contaminación bacteriana, e incluso patología arterial.

Por lo general, se localizan en área perimaleolar, más frecuentemente supramaleolar interno. Pueden ser múltiples o simples y son extremadamente sensibles, superficiales, exudativas y tienen una base de granulación. Los bordes de la úlcera suelen ser irregulares, pero no socavados. Pueden extenderse circunferencialmente alrededor de la pierna si no se tratan.

La historia y los signos de la insuficiencia venosa crónica son fundamentales en el diagnóstico. Se debe realizar una exploración vascular arterial y determinar la existencia de diabetes, hipertensión arterial y realizar diagnóstico diferencial con otros tipos de úlceras.

El estudio con ecodoppler permite confirmar el diagnóstico en la mayoría de los casos.

En cuanto a su tratamiento es fundamental el uso de medias de compresión o vendajes, así como curas locales y prevención de recidivas. El ambiente húmedo en la úlcera permite el desbridamiento autolítico, la angiogénesis y el tejido de granulación, habiéndose diseñado para ello diferentes tipos de apósitos para utilizarse en las diferentes etapas de cicatrización.

COMPLICACIÓN	SIGNOS Y SÍNTOMAS	DIAGNÓSTICO
VARICOFLEBITIS	Dolor, aumento sensibilidad, induración y eritema en trayecto de una vena.	Diagnóstico clínico.
VARICORRAGIA	Hemorragia alarmante y potencialmente grave en zona de piel adelgazada por una variz.	Diagnóstico clínico.
ÚLCERA VARICOSA	• Historia clínica y signos de insuficiencia venosa crónica. • Área perimaleolar; más frecuente: supramaleolar interna. • Diagnóstico diferencial: úlceras hipertensivas, pioderma gangrenoso, úlceras vasculíticas.	Diagnóstico clínico.

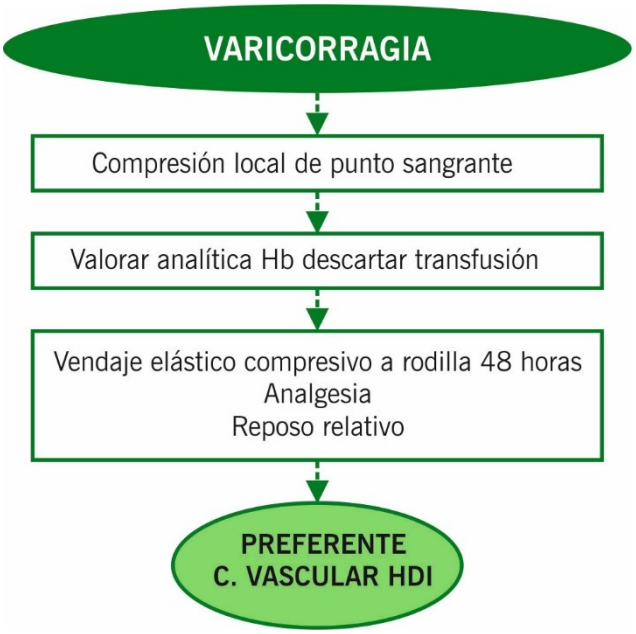
VARICORRAGIA
Compresión local de punto sangrante
Valorar analítica Hb descartar transfusión
Vendaje elástico compresivo a rodilla 48 horas
Analgesia
Reposo relativo
PREFERENTE
C. VASCULAR HDI

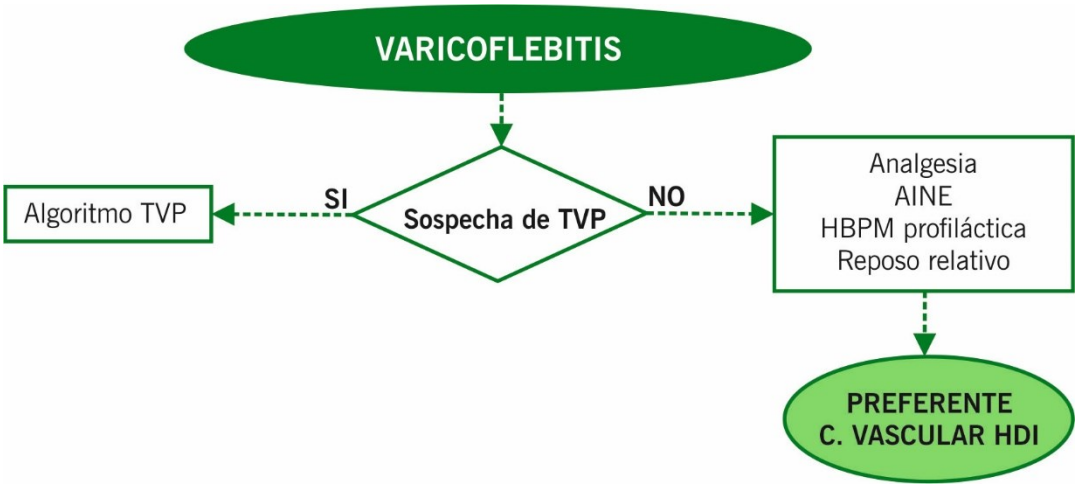
VARICOFLEBITIS
Sospecha de TVP
SI
Algoritmo TVP
NO
Analgesia
AINE
HBPM profiláctica
Reposo relativo
PREFERENTE
C. VASCULAR HDI

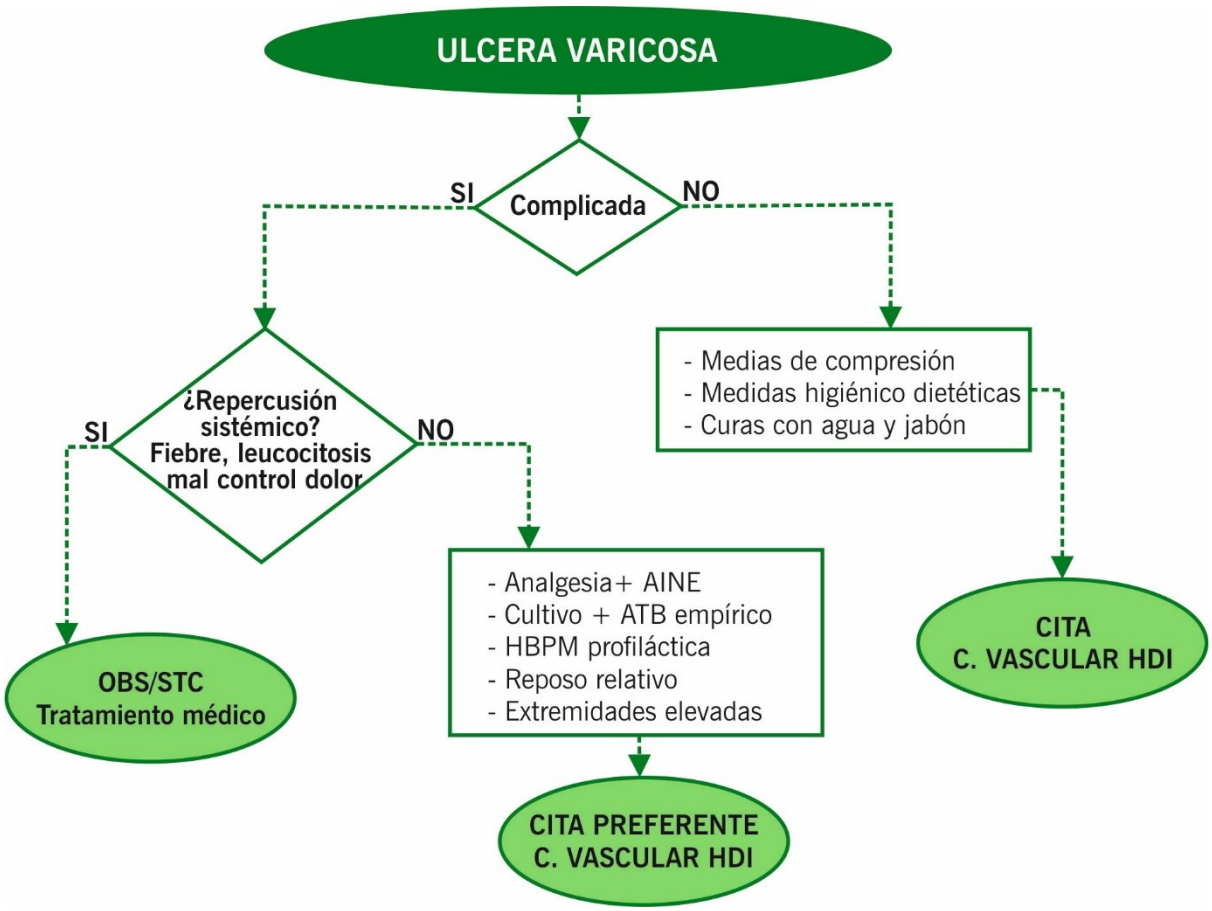
ULCERA VARICOSA
Complicada
SI
NO
¿Repercusión sistémico? Fiebre, leucocitosis mal control dolor
SI
NO
- Medias de compresión
- Medidas higiénico dietéticas
- Curas con agua y jabón
OBS/STC
Tratamiento médico
- Analgesia+ AINE
- Cultivo + ATB empírico
- HBPM profiláctica
- Reposo relativo
- Extremidades elevadas
CITA
C. VASCULAR HDI
CITA PREFERENTE
C. VASCULAR HDI

BIBLIOGRAFÍA

1. Criqui MH, Jamosmos M, Fronek A, Denenberg JO, Langer RD, Bergan J, et al. Chronic venous disease in an ethnically diverse population: the San Diego Population Study. Am J Epidemiol 2003;158(5):448-56.
2. Wichers IM, Di Nisio M, Büller HR, Middeldorp S. Treatment of superficial vein thrombosis to prevent deep vein thrombosis and pulmonary embolism: a systematic review. Haematologica. 2005;90(5):672-7.
3. Gillet JL, Allaert FA, Perrin M. Superficial thrombophlebitis in non varicose veins of the lower limbs. A prospective analysis in 42 patients. J Mal Vasc. 2004;29(5):263-72.
4. Forssgren A, Nelzén O. Changes in the aetiological spectrum of leg ulcers after a broad-scale intervention in a defined geographical population in Sweden. Eur J Vasc Endovasc Surg. 2012;44(5):498.
5. Andrew W Bradbury. Epidemiology and aetiology of C4-6 disease. Phlebology. 2010;25(1):2-8.
6. Bergan JJ, Schmid-Schönbein GW, Smith PD, Nicolaides AN, Boisseau MR, Eklof B. Chronic venous disease. N Engl J Med. 2006;355(5):488-98.
7. Reina Gutiérrez T, Reina Gutiérrez L. Varices. En: Libro blanco sobre la patología venosa y linfática (CEFyL). Capítulo 12. p. 102.

ÚLCERAS

Quintero Pérez, Claudia
García de Vargas, Antonio
Manresa Manresa, Francisco

Una úlcera es una lesión de la piel caracterizada por una pérdida o destrucción de la epidermis y, al menos, de la dermis papilar.1 Con una prevalencia más del 1 % en la población general suponen un problema socioeconómico importante. El diagnóstico diferencial es muy importante para la adecuada eficiencia diagnóstica y terapéutica de las úlceras de la extremidad inferior.

Cuando el diagnóstico y la clínica no nos llevan a las etiologías más habituales (isquémica, venosa o neuropática), y ante la posibilidad de que la úlcera sea secundaria a enfermedades sistémicas u otros procesos que afecten a la extremidad inferior, es necesaria una anamnesis rigurosa.

La presencia o ausencia de pulsos tibiales y el Índice Tobillo Brazo (ITB) son las principales variables que se han de establecer a priori. La localización y los síntomas aportan datos para establecer una orientación diagnóstica, siendo un diagnóstico inicial erróneo una de las principales causas de cronicidad y recidiva de las úlceras.

Las dos premisas fundamentales a la hora de manejar una ulcera son corregir la enfermedad de base que origina la ulceración y obtener un ambiente local que permita una correcta cicatrización, epitelización y contracción de la lesión, pero ante de cualquier actuación terapéutica, se debe establecer un diagnostico etiológico para su adecuado manejo.[1]

Según la etiología, las úlceras más frecuentes en la práctica clínica son:[2]

1. Úlceras venosas.
2. Úlceras por decúbito.
3. Neuropáticas.
4. Úlceras isquémicas.
5. Úlceras hipertensivas.
6. Úlceras vasculíticas.

A pesar de tener un gran arsenal de pruebas diagnósticas que facilitan un diagnóstico preciso, en la mayoría de los casos basta con una buena historia clínica y una exploración adecuada atendiendo a[2]:

- La localización de la lesión.
- La presencia o no de dolor acompañante.
- Aspecto de los bordes, del fondo de la lesión y trastornos tróficos perilesionales.
- Enfermedades concomitantes del paciente.

ÚLCERA VENOSA

Es la expresión clínica más grave de la insuficiencia venosa crónica (IVC). La úlcera venosa es un defecto de la piel consecuencia de una mala función venosa de base, ya sea por incompetencia del sistema venoso superficial, del sistema venoso profundo y/o de las venas perforantes. La fisiopatología de la úlcera venosa es compleja; en ella se combinan el reflujo, las obstrucciones, fallos en la bomba muscular alteraciones en la microcirculación, fenómenos inflamatorios, disfunción endotelial, alteraciones en el drenaje linfático, traumatismos, contaminación bacteriana, e incluso patología arterial[1,2,3].

En general se suelen localizar en la región maleolar, sobre todo en el maléolo interno sobre una vena perforante o en el curso de las venas safenas grandes o pequeñas; o en el tercio más distal de la región posterior de la pierna, acompañadas de cambios cutáneos circundantes (telangiectasias, edema, cambios de pigmentación), pero nunca en el antepié o por encima del nivel de la rodilla.

Generalmente pueden ser múltiples o simples, superficiales, exudativas y tienen base de granulación. Los bordes de la ulcera suelen ser irregulares, pero no socavados. Van acompañadas de la sintomatología de la IVC, que se exacerba con el ortostatismo, calor y ejercicio; y disminuyen con el decúbito y la elevación del miembro, el frío y el reposo. Pueden aparecer de manera espontánea o después de un traumatismo leve, y extenderse circunferencialmente alrededor de la pierna si no se tratan.[1,4]

Para orientar el diagnóstico se pueden usar las siguientes herramientas:

- Exploración física: se realizará el diagnóstico de úlcera venosa por los signos clásicos (localización típica, poca profundidad) tras descartar enfermedades malignas, reumáticas y artropatía. Indagar si es de nueva aparición o recurrente, mecanismo de lesión, duración. Medición de la úlcera.
- Descartar enfermedad isquémica arterial concomitante (historia de claudicación intermitente, cardiopatía isquémica, diabetes, tabaquismo).
- Índice tobillo - brazo (ITB) mayor a 1.
- Análisis bacteriológicos: solo si existe evidencia clínica de infección.

Las estrategias terapéuticas van encaminadas al tratamiento de la hipertensión venosa en forma de tratamiento de la IVC y de uso de medias de compresión en la extremidad afecta.

ÚLCERAS POR DECÚBITO

La úlcera por presión (UPP), o úlcera por decúbito, es una lesión de la piel que aparece secundaria a una presión ejercida sobre un plano o prominencia ósea, provocando un bloqueo sanguíneo a ese nivel (isquemia). La principal causa de su formación es la presión mantenida entre dos planos duros: paciente y plano externo (cama, silla…). La isquemia local aumenta la permeabilidad capilar provocando vasodilatación, extravasación de líquidos e infiltración celular dando lugar un proceso de inflamación que se manifiesta por hiperemia y eritema cutáneo. Este proceso es reversible si se retira la presión en 30 minutos. En el caso de que la presión no desapareciese, se produce isquemia local, trombosis venosa y alteraciones degenerativas dando como resultado final necrosis y ulceración.[5,6]

La localización de las UPP depende de la posición adoptada por el paciente (en decúbito supino, en decúbito lateral o en decúbito prono) y su aspecto de la úlcera va cambiando a lo largo de su evolución:

Su diagnóstico es fundamentalmente clínico (historia clínica del paciente: enfermedad de base, paciente encamado; y exploración prestando especial atención a la localización de las lesiones (prominencias óseas y zonas de apoyo)[6].

ÚLCERA NEUROPÁTICA

Las complicaciones del pie son las más graves y costosas entre todas las complicaciones de la diabetes mellitus. Las lesiones del pie diabético suelen producirse a causa de la aparición simultánea de dos factores de riesgo: neuropatía diabética y microangiopatía o macroangiopatía diabética.

La neuropatía diabética provoca insensibilidad y a veces deformidad del pie, con un patrón de marcha anómalo. Como consecuencia se genera piel endurecida que hace que aumente aún más la carga anómala, y a menudo hemorragia subcutánea. Un traumatismo menor puede provocar una úlcera crónica en las personas con neuropatía. Sea cual sea la causa, el paciente sigue caminando con el pie insensible, por lo que se deteriora la cicatrización. Si al traumatismo le sumamos que el paciente pueda tener afectación vascular secundaria a la diabetes, puede dar lugar a una úlcera isquémica.

Las lesiones suelen localizarse en la región plantar del pie, sobre todo en zonas de apoyo y sometidas a presión, como el talón o la primera articulación metatarsofalángica, acompañadas o no de pérdida de sensibilidad en el pie (según el desarrollo de la neuropatía del paciente).

La profundidad de una úlcera puede ser difícil de determinar por la presencia de callos o necrosis que la recubran, por lo que las úlceras neuropáticas con callos o necrosis deben desbridarse cuanto antes. Este desbridamiento no debe realizarse en úlceras isquémicas o neuroisquémicas sin signos de infección. En las úlceras neuropáticas, por lo general el desbridamiento puede realizarse sin anestesia (general).

Una infección en el pie de una persona con diabetes representa una amenaza grave para la extremidad afectada. Prestar especial atención a la presencia de signos o síntomas locales de infección (que pueden estar mitigados por neuropatía o isquemia) y a signos y síntomas sistémicos (fiebre, aumento de leucocitos). Las infecciones deben clasificarse como leves (superficiales con celulitis mínima), moderadas (más profundas o más extendidas) o graves (acompañadas por signos sistémicos de sepsis). Si no se trata correctamente, la infección puede extenderse a los tejidos subyacentes, incluido el hueso. Se debe evaluar una posible osteomielitis en los pacientes con una infección de pie diabético y para ello necesitaremos radiografía del miembro afecto en dos proyecciones: AP y lateral. Si hay una herida profunda recubriendo el hueso, sobre todo si es duradera y si se puede tocar el hueso con una sonda estéril, es probable que haya osteomielitis.

Se recomienda utilizar muestras correctamente obtenidas para realizar tinción de Gram y un cultivo de tejido profundo; hay que evitar hisopos no superficiales. La infección leve (superficial y limitada) suele estar causada por cocos grampositivos, especialmente *Staphylococcus aureus*. A menudo las infecciones crónicas y más graves son polimicrobianas, con bacilos gram negativos y anaerobios.

Los fundamentos del tratamiento de las úlceras del pie diabético son: el control de la patología de base (ajuste de glucemia y control de la misma), estrategias de descarga de la zona afecta (plantillas de descarga, calzado temporal de descarga), tratamiento de la infección si existe, control de factores de riesgo cardiovascular, restauración de flujo sanguíneo (si macroangiopatía), proporcionar medidas de prevención de aparición de nuevas lesiones e incentivar los cuidados del pie.

ÚLCERA ISQUÉMICA

La úlcera isquémica es la forma de presentación más grave de la enfermedad arterial periférica crónica (EAP), correspondiendo a un grado IV en la clasificación de Fontaine y a un grado 5 y 6 en la de clasificación de Rutherford. La aparición de una úlcera isquémica en un paciente con EAP aumenta el riesgo de amputación del miembro afectado. Frecuentemente son el efecto de traumatismos de repetición en partes blandas erosionando la piel de la zona afecta. La enfermedad arterial periférica es un factor de riesgo para la complicación de ulceras secundarias a otras patologías (DM, IVC…). La resolución de las úlceras isquémicas es mucho más compleja debido al insuficiente aporte sanguíneo a la zona afecta debido a la enfermedad de base.

La localización característica de esta lesión es el dorso del pie y el dorso de los dedos del pie, y pueden ser superficiales y poco complicadas, profundas que afecten a tendones y huesos o gangrena. Provocan dolor de gran intensidad que puede ser variable, urente o frío, acompañado de parestesias. El dolor despierta al paciente por la noche y empeora con la elevación del miembro.

Para el diagnóstico de esta modalidad de úlcera contamos con:

- Historia clínica.
- Exploración física:
  - Exploración vascular: pulsos en troncos supraaórticos, pulsos en MMSS (braquial y radial), pulso MMII (femoral, poplíteo y distales: tibial posterior y pedio).
- ITB: un ITB < 0,4 es diagnóstico de isquemia severa.

ÚLCERA VASCULÍTICA.

La vasculitis es una entidad que puede encontrarse limitada exclusivamente a la piel, o bien, que la afectación cutánea sea un signo más de una vasculitis sistémica. Si se limita solo a la piel, ésta provoca fenómenos inflamatorios que pueden comprometer la microvascularización, específicamente la del sistema vascular cutáneo: arteriolas, capilares y vénulas. El origen de la lesión de los vasos y del tejido perivascular es inmune (autoanticuerpos), provocando destrucción, fibrosis, trombosis del vaso, disminuyendo la luz del mismo dando lugar áreas de isquemia. Esta isquemia dará lugar a necrosis del tejido y ulceración cutánea. Es frecuente la extravasación de eritrocitos y la aparición de púrpura palpable como signo característico previo o simultáneamente a la aparición de úlceras, aunque a veces éstas pueden aparecer como signo inicial [8,9].

La aparición de ulceras en paciente con vasculitis cutánea es una complicación muy frecuente. Las características de la úlcera vasculítica dependerán del tamaño y del número de vasos afectos. En muchos casos son múltiples y se localizan en piernas (cara antero lateral de tercio distal) y pies. Suelen ser menores de un centímetro y empiezan como una mácula eritematosa que se convierten en pápulas purpureas que pueden confluir formando placas que se pueden ulcerar. Encontrar lesiones en diferentes fases es muy común (polimorfismo). Si existe afectación de microcirculación profunda pueden aparecer lesiones nodulares [8,9].

Las vasculitis que se asocian a sintomatología cutánea son la crioglobulinemia (asociada o no a VHC), la vasculitis leucocitoclastica, la panarteritis nodosa, las vasculitis ANCA positivas y la granulomatosis con poliangeitis (Granulomatosis de Wegener)[9].

Diagnóstico: exploración vascular (pulsos a todos los niveles) e ITB >1 para descartar afectación macrovascular. Estudio y diagnóstico histológico por especialista de referencia.

ÚLCERA HIPERTENSIVA.

La aparición de una úlcera como complicación de la hipertensión arterial de larga evolución es un fenómeno poco frecuente. A pesar de ser poco frecuentes, también se asumen otra etiología de lesiones ulcerosas sin pensar en esta posibilidad diagnostica.

En un primer momento, aparecen zonas pigmentadas que se vuelven cianóticas paulatinamente, normalmente tras un pequeño traumatismo (que no suele ser recordado por el paciente). Posteriormente, se desarrolla un área de necrosis en la zona donde finalmente aparecerá una úlcera de aspecto “grisáceo”. Se localizan más frecuentemente en la región antero lateral de la pierna, en tercio medio-tercio inferior, suelen ser bilaterales y simétricas y son muy dolorosas[10].

Diagnóstico: exploración física y exploración vascular completa. ITB > 1. Estudio y diagnóstico histológico por especialista de referencia.

El control de la tensión arterial es una estrategia muy eficaz para prevención primaria y secundaria de este tipo de lesiones.

TIPOS DE ÚLCERAS	SIGNOS Y SÍNTOMAS	DIAGNÓSTICO
VENOSA	Localización: región maleolar y tercio distal de la región posterior de la pierna.	Historia de IVC. Exploración física Pulsos distales presentes ITB > 1.
POR DECÚBITO	Localización: zonas de declive y apoyo (región sacra, talones, tuberosidades isquiáticas, caderas…).	Historia clínica Pulsos distales presentes ITB > 1.
NEUROPÁTICAS	Localización: región plantar del pie en zonas de apoyo o sometidas a presión (neuropáticas), borde lateral del pie o pulpejo de los dedos (neuroisquémicas/isquémicas). Morfología oval y bordes excavados. Síntomas de la neuropatía diabética: • Pérdida de sensibilidad (hormigueo, dolor en la extremidad inferior o anestesia), cambios coloración y temperatura. • Deformidad.	Historia clínica (Diabetes mellitus u otras neuropatías) Exploración física Pulsos distales presentes ITB > 1.
ISQUÉMICA	• Localización: región dorsal del pie, pulpejo y dorso de los dedos. • Morfología irregular con base atrófica. • Superficial o profunda (afectación tendones y hueso) o gangrena. Áreas necróticas. • Dolor.	Historia clínica (FRCV) Exploración vascular adecuada (pulsos TSA, pulsos MMSS, pulsos MMII). PULSOS DISTALES AUSENTES. ITB < 1.
VASCULÍTICA	• Localización: tercio inferior de la pierna en la cara anterolateral y en pies. A veces en dedos de las manos. • Morfología irregular con bordes irregulares e hiperémicos. • Base atrófica. • Lesiones polimorfas (púrpura, maculas, pápulas, úlceras). • Dolor variable.	Historia clínica (enfermedades sistémicas). Exploración vascular adecuada. Pulsos distales presentes ITB > 1
HIPERTENSIVA	• Localización: tercio inferior de la pierna en cara lateral. Supramaleolar. • Bilaterales, simétricas. • Morfología irregular bon bordes planos y base atrófica. • Dolorosas.	Historia clínica y exploración física (HTA). Pulsos distales presentes ITB > 1

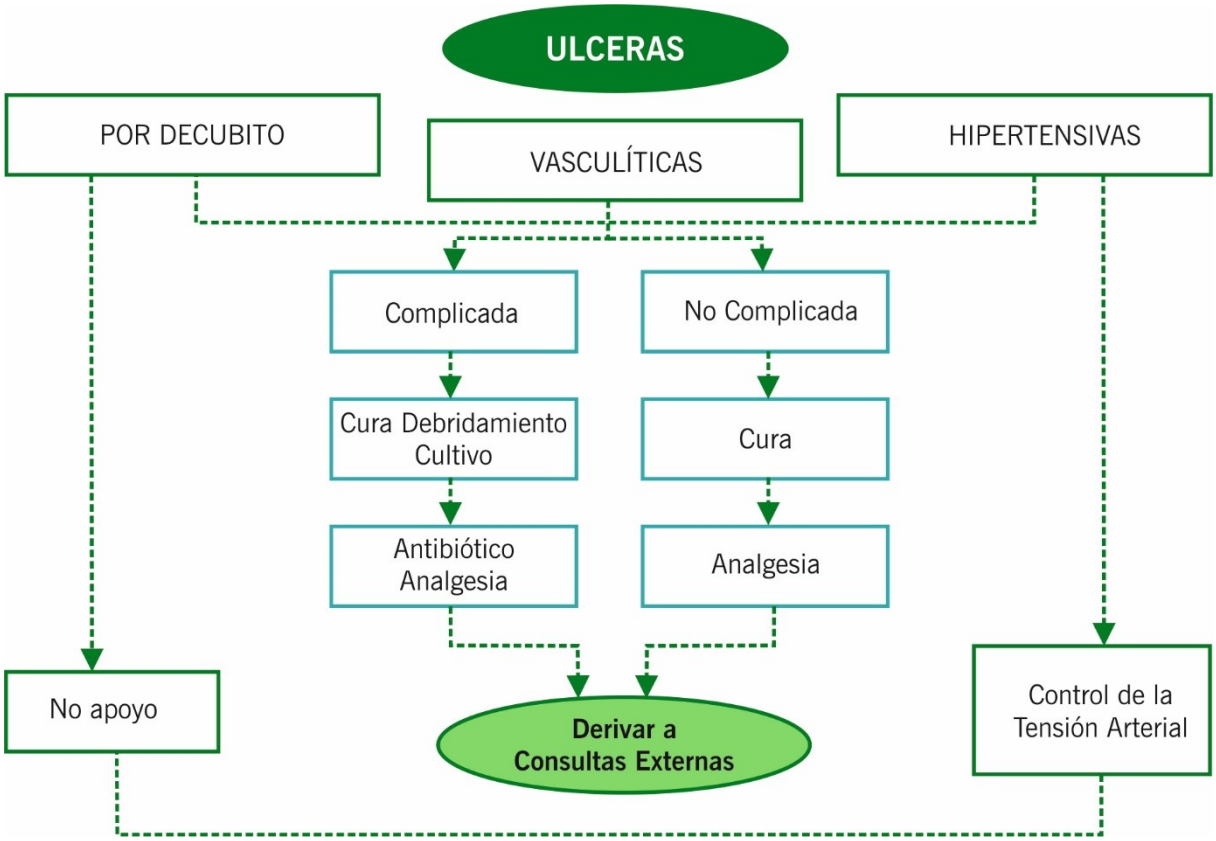
ULCERAS
POR DECUBITO
VASCULÍTICAS
HIPERTENSIVAS
Complicada
No Complicada
Cura Debridamiento Cultivo
Cura
Antibiótico Analgesia
Analgesia
No apoyo
Derivar a Consultas Externas
Control de la Tensión Arterial

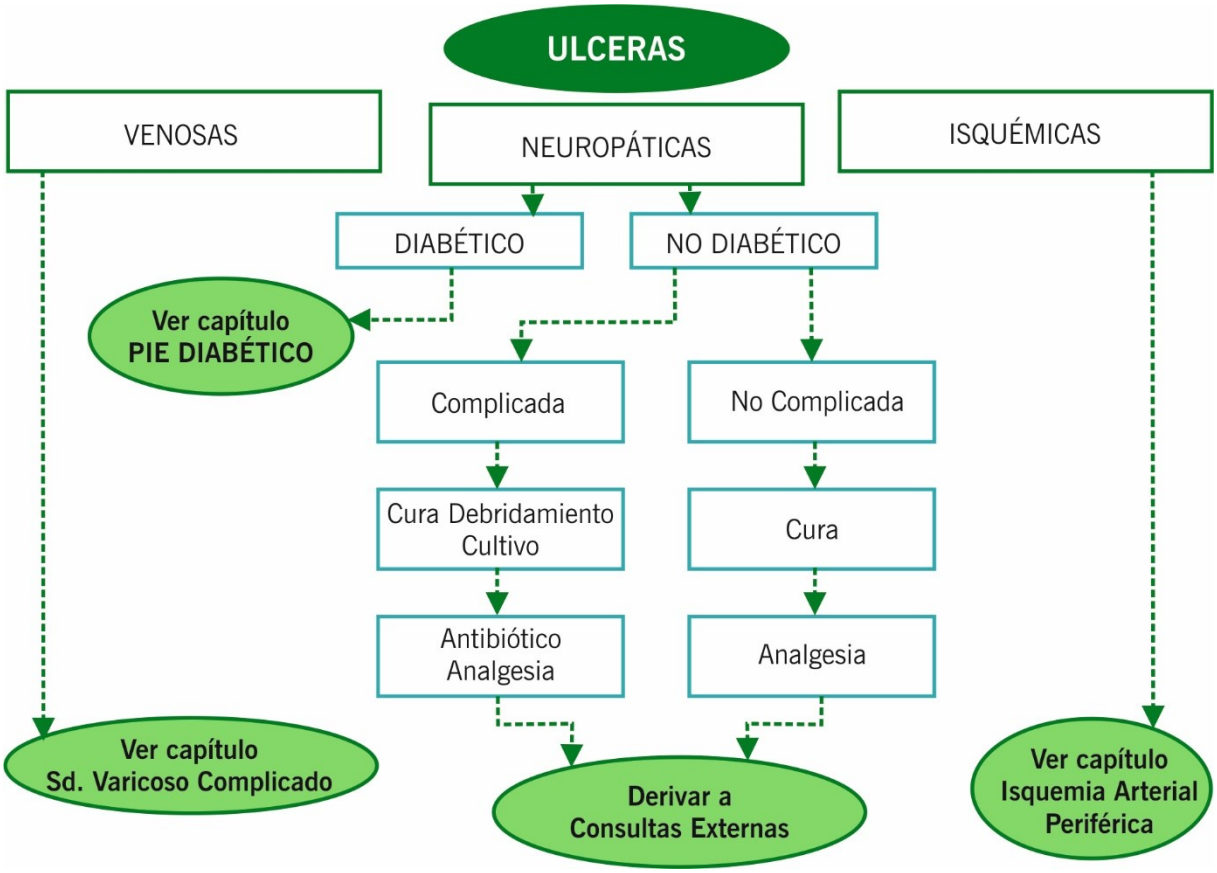
ULCERAS
VENOSAS
NEUROPÁTICAS
ISQUÉMICAS
DIABÉTICO
NO DIABÉTICO
Ver capítulo PIE DIABÉTICO
Complicada
No Complicada
Cura Debridamiento Cultivo
Cura
Antibiótico Analgesia
Analgesia
Ver capítulo Sd. Varicoso Complicado
Derivar a Consultas Externas
Ver capítulo Isquemia Arterial Periférica

BIBLIOGRAFÍA

1. Lloret P. Lesiones cutáneas características de la insuficiencia venosa crónica. En: Lloret P. Atlas de lesiones cutáneas en extremidades inferiores. Dermatosis características de la insuficiencia venosa crónica. Diagnóstico diferencial. Barcelona: Esmon publicidad; 2015. 7 -27.
2. Criqui MH, Jamosmos M, Fronek A, Denenberg JO, Langer RD, Bergan J, et al. Chronic venous disease in an ethnically diverse population: the San Diego Population Study. Am J Epidemiol 2003;158(5):448-56
3. Andrew W Bradbury. Epidemiology and etiology of C4-6 disease. Phlebology. 2010;25(1):2-8.
4. Llaneza JM. Diagnóstico diferencial y tratamiento general de las úlceras vasculares. Angiología 2003; 55 (3): 268-271.
5. Cronenwett JL, Wayne K. Wounds
6. Manjón M. Úlceras por presión. En: Oliva F, Manjón M. Diagnóstico y tratamiento del pie diabético. Úlceras por presión y úlceras vasculares. Área de gestión sanitaria de Osuna. 2003. 73 – 100.
7. Grupo de trabajo internacional sobre pie diabético. Guía práctica y específica para el tratamiento y la prevención del pie diabético. 2011. SED.
8. http://www.sediabetes.org/modulgex/workspace/publico/modulos/web/docs/apartados/32/190515_022120_6162789335.pdf
9. Papi M, Papi C. Vasculitic Ulcers. The international journal of lower extremity wounds. 2016;15(1):6-16.
10. Panier F, Rabe E. Differential diagnosis of leg ulcers. Phlebology. 2013;28(1):55-60.
11. Blanco E, Gago B, Murillo D, Del Valle JD. Ulcera de Martorell: complicación infrecuente de la hipertensión de larga evolución. Hipertensión y riesgo vascular. 2011;28 (5-6): 211-213.